

مدیریت راه هوایی  
بیماران بد حال  
(پیشرفته)

**Kavous Shahsavari Nia**

*Professor of Emergency Medicine*

Department of Emergency Medicine, School of Medicine

Emergency & Trauma Care Research center

Imam Reza Medical Research & Training Hospital

Tabriz University of Medical Sciences

# انواع راه هوایی پیشرفته

- انتوباسیون داخل تراشه (ETI)
- انتوباسیون با توالی سریع (RSI)
- انتوباسیون با انگشت دست (DI)
- راه هوایی ماسک حنجره ای (LMA)
- لوله ترکیبی مری نایی (ETC)
- کریکوتیروئیدوتومی

# ارزیابی راه هوایی

## (Evaluation of the airway)

✓ لارنگوسکوپي مشکل در 1 تا 4 درصد افراد دیده مي شود که درصد آن در خانمهاي باردار بیشتر مي باشد.

# ارزیابی راه هوایی

(Evaluation of the airway)

سندرم های مادرزادی که در آنها میزان بروز انتوباسیون مشکل بالا است:

سندرم	تعریف
Down	زبان بزرگ، دهان کوچک (باعث مشکل شدن لارنگوسکوپی می شود)، قطر کوچک ساب گلوت (افزایش بروز لارنگو اسپاسم)
Goldenhor	هیپوپلازی مندیبول و غیر طبیعی بودن مهره های گردن (باعث مشکل شدن لارنگوسکوپی می شود)
Klippel-feil	سفتی گردن به علت چسبندگی مهره های گردن
Pierre Robin	دهان کوچک، زبان بزرگ، آنومالی مندیبول (در نوزادان انتوباسیون در حالت بیدار اجباری است)
Treacher Collins	لارنگوسکوپی مشکل
Turner	افزایش احتمال انتوباسیون مشکل

## شرایطی که همراه با انتوباسیون مشکل است:

- آنومالی گوشه‌ها و دست
- ریش دراز
- نداشتن دندان
- دندانهای نیش بلند
- دندان لق
- توانایی در بازکردن دهان
- بررسی حفره دهان

## شرایطی که همراه با انتوباسیون مشکل است:

### ✓ فاکتورهای مستعد کننده:

- سابقه آرتریت روماتوئید (آرتریت TMJ)
- سابقه انتوباسیون مشکل
- Cormack بالا
- باز شدن دهان کمتر از سه انگشت
- مالمپاتی بالا
- فاصله تیرومنتال کمتر از 6 سانتی متر
- چانه کوچک
- سفتی گردن
- سوختگی گردن (اسکار سوختگی در گردن و صورت)
- کاهش فاصله آتلانتو اکسیپیتال و آتلانتو ادنتوئید (کمتر از 3 سانتی متر)
- Very Large Breast یا چاقی مفرط

## شرایطی که همراه با انتوباسیون مشکل است:


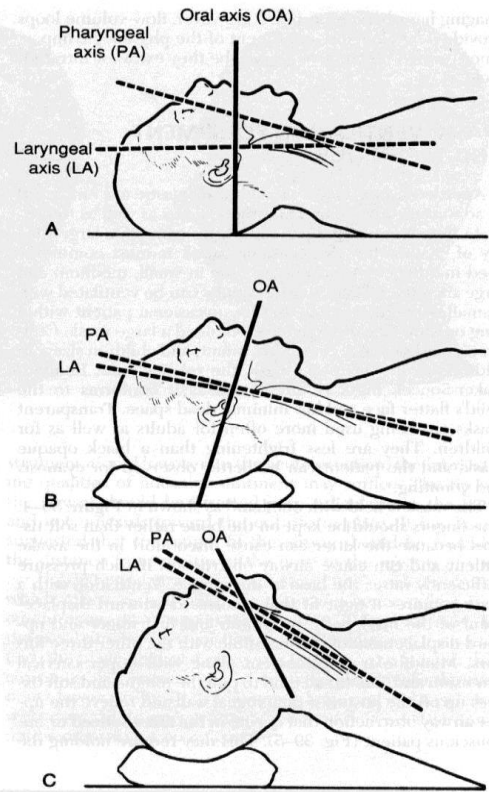
- هیپرتروفی 1/3 خلفی زبان
- تنگی ساب گلوٹ بدنبال انتوباسیون طولانی یا تراکئوستومی
- تریسموس
- سابقه اسپاسم ماستر بدنبال تزریق سوکسینیل کولین
- نسبت طول مندیبول نسبت به عمق خلفی آن کمتر از 3.6 باشد.
- C1/C2 Interspinous gap
- عفونت راه هوایی: آبسه های رتروفارنژیال (Retropharyngeal absces)، اپیگلوتیت (Epiglottitis)
- تومورهای دهان یا حلق
- چاقی مفرط و کشنده یا حاملگی
- تروماهای صورت، گردن و حنجره

# ارزیابی راه هوایی

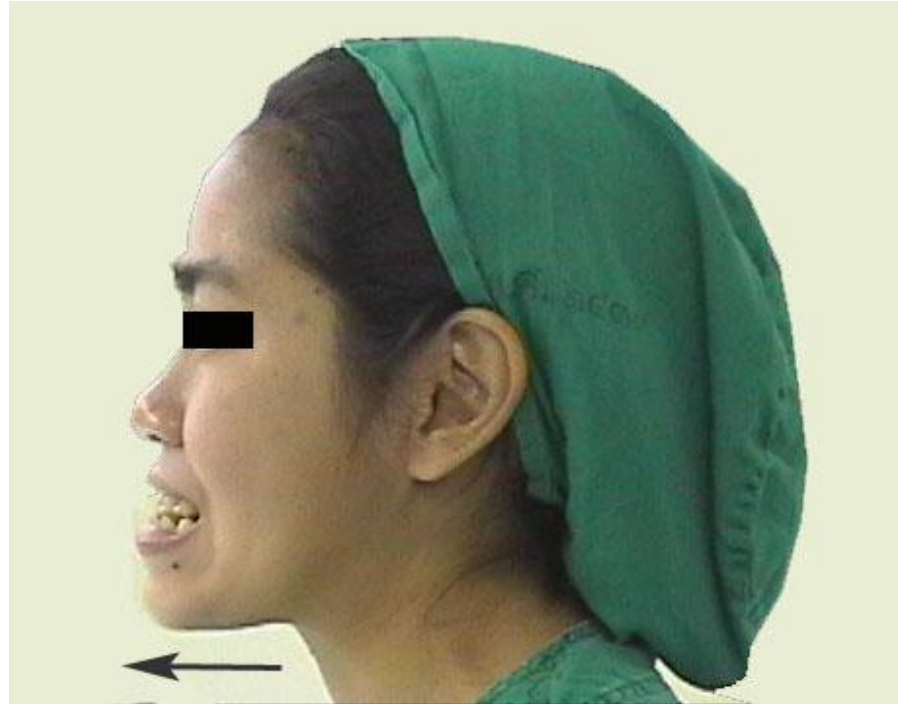(Evaluation of the airway)

## □ ارزیابی گردن :

جهت نمایان شدن خوب لارنکس نیاز به فلکسیون 35  
درجه در مهره های گردنی تحتانی واکستانسیون 80  
درجه در مهره های سرویکال فوقانی است.



# □ ارزیابی مفصل تمپورو مندیبولار (Temperomandibular)



**حرکت چانه به سمت جلو**  
(Grinding)

□ **Mallampati**: براهمیت قاعده زبان در تعیین لارنگوسکوپي مشکل تائید مي کند.

### ✓ نحوه انجام مالمپاتي :

برای تعیین این نسبت از بیمار می خواهیم در حالی که نشسته و سرش را در وضعیت خنثی نگه داشته است دهان را تا حداکثر ممکن باز نموده (مقدار طبیعی آن 60 تا 50 میلی متر است) و زبانش را تا حد امکان بیرون دهد، سپس فرد معاینه کننده با توجه به ساختمانهای قابل مشاهده حلق، راه هوایی را تقسیم بندی می کند:

**گريد I:** هنگامی که شرع الحنك، کام نرم، چین های لوزه ای قدامی و حلقی قابل مشاهده است.

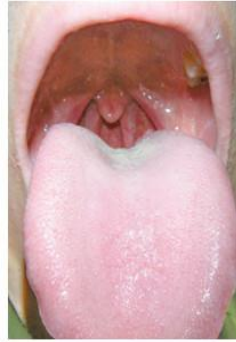**گريد II:** چین های لوزه و قاعده زبان کوچک توسط قاعده زبان مخفی شده اند.

**گريد III:** تنها کام نرم قابل رویت است.

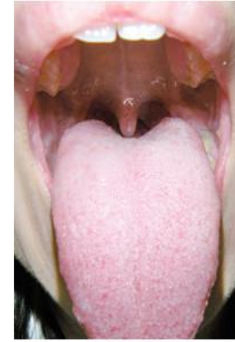**گريد IV:** کام نرم قابل رویت نیست.

# طبقه بندی مالمپاتی (Mallampati Classification)

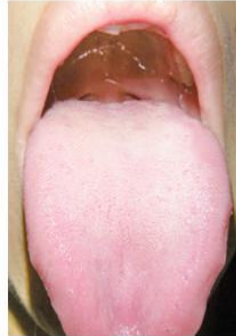Class I



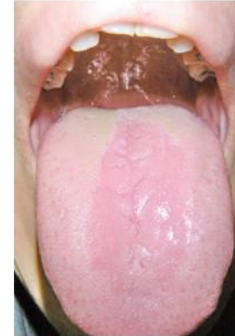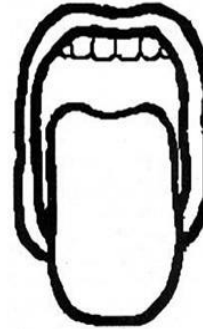Class II



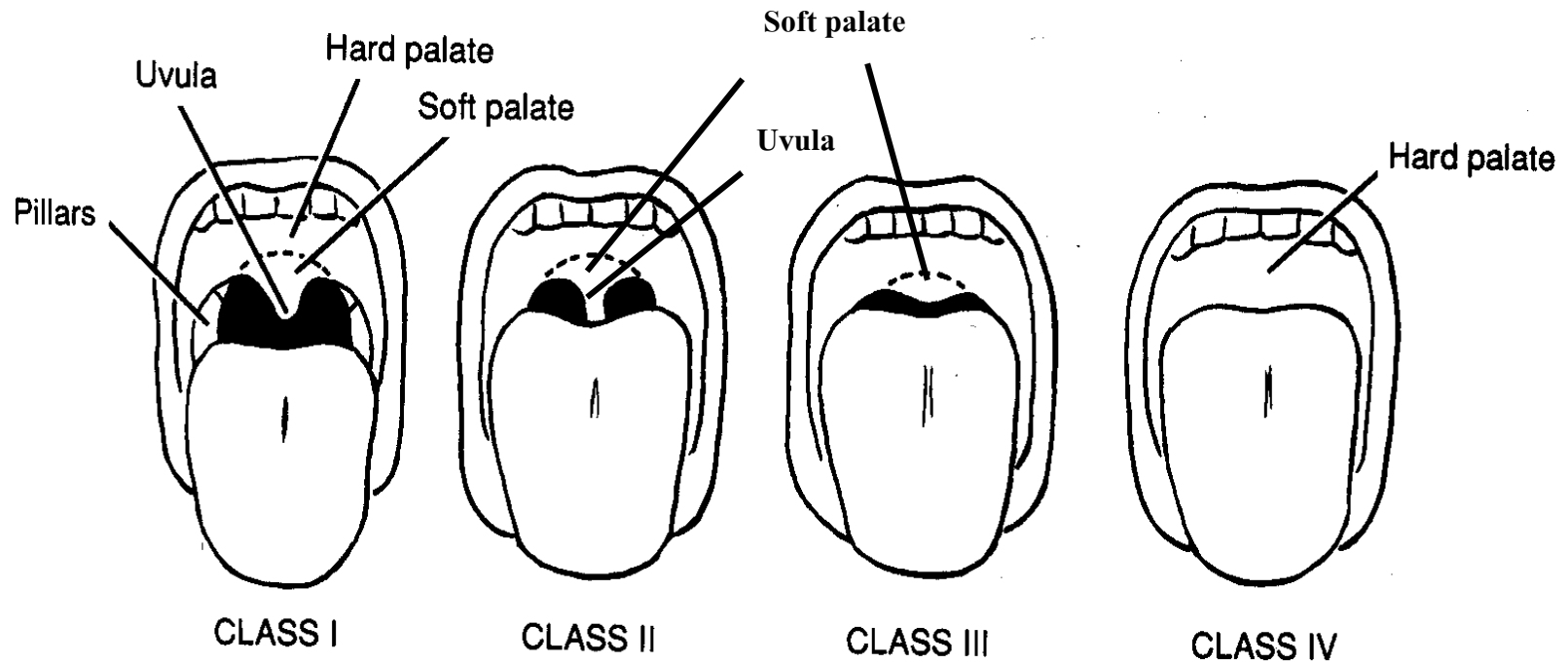
Class III



Class IV



✓ طبقه بندی ملامپاتی کلاس 3 و 4 ممکن است مشکل انتوباسیون داشته باشد.

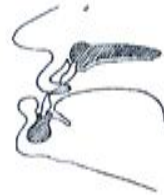

# آزمون گزش لب فوقانی توسط دندانهای نیش پائینی (Score Upper Lip Bite test)

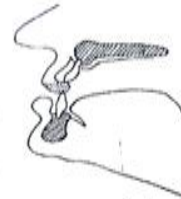
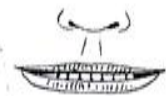نحوه تقسیم بندی :

- 1: دندان های پیشین پایینی به صورتی لب بالا را گرفته که تمام بخش مخاطی پوشیده شده است.**
- 2: با مانور مشابه بخشی از مخاط دیده میشود.**
- 3: دندان های پایین اصلا نمی تواند لب بالا را بگذرد.**

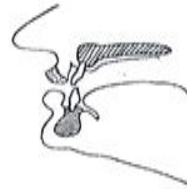
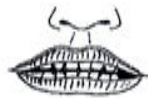class 1



class 2



class3



## اثر کف دست (Palm print):

یک تست جهت ارزیابی راه هوایی با ایجاد تصویر مفاصل بین انگشتها با استفاده از جوهر روی کاغذ می باشد که در پیشگویی راه هوایی مشکل در افراد **دیابتیک** کاربرد دارد.

### نحوه انجام:

از بیمار خواسته می شود که بنشیند و کف و انگشتان خود را داخل جوهر آبی بزند و سپس کف دست را بطور محکم روی کاغذ سفید سفت بگذارد (وزن بدن را روی دست نیندازد) و با توجه به تصویر ایجاد شده طبقه بندی زیر انجام می شود. (با افزایش گرید احتمال انتوباسیون مشکل بیشتر خواهد بود):

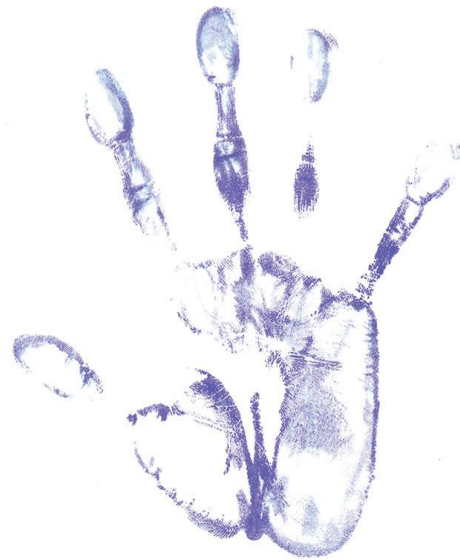### Grading:

0: all phalangeal areas are visible. (تمامی بندهای انگشتان قابل رویت است)

1: deficiency in the interphalangeal areas of 4<sup>th</sup>, 5<sup>th</sup> (تمامی بندهای انگشتان به غیر از بندهای بین انگشتی 4 و 5 قابل رویت است)

2: deficiency in the interphalangeal 2<sup>nd</sup> to 5<sup>th</sup> (تمامی بندهای انگشتان به غیر از بندهای بین انگشتی 2 تا 5 قابل رویت است)

3: only the tips of digits are seen (فقط نوک انگشتان قابل رویت است)

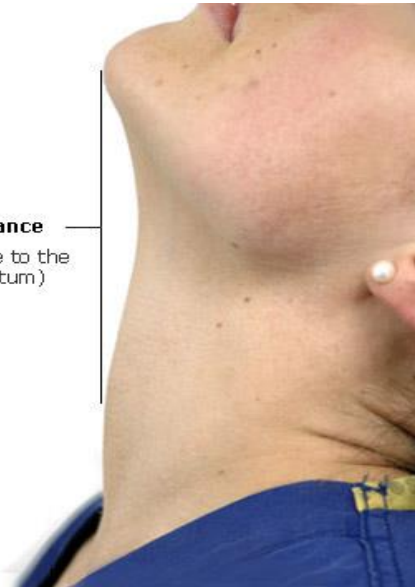


**یک نمونه از اثر کف دست ( Palm print ) که  
نشان دهنده گرید 1 می باشد.**

## □ فاصله تیرو منتال:

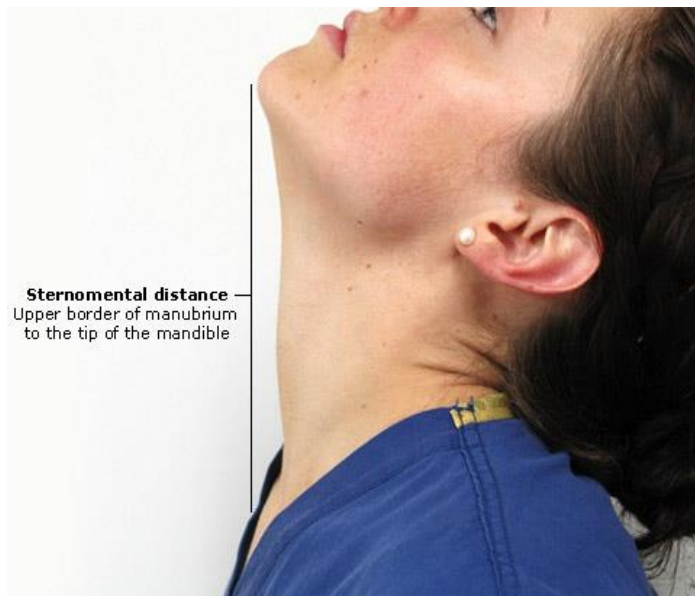
از بریدگی غضروف تیروئید تا برجستگی چانه اندازه گیری می شود. و سر باید کاملاً Extend باشد. در این حالت اگر فاصله از شش یا هفت سانتیمتر و یا پهنای سه انگشت بیشتر باشد لوله گذاری ساده و در غیر اینصورت دشوار خواهد.

**Thyromental distance**  
Tip of thyroid cartilage to the  
tip of the chin (mentum)



## □ فاصله استرنومنتال:

Savva فاصله استرنومنتال را که فاصله بین قسمت بالایی استرنوم تا چانه بود مطرح نمود اگر 12.5 سانتیمتر یا کمتر باشد بیانگر لوله گذاری دشوار می باشد.

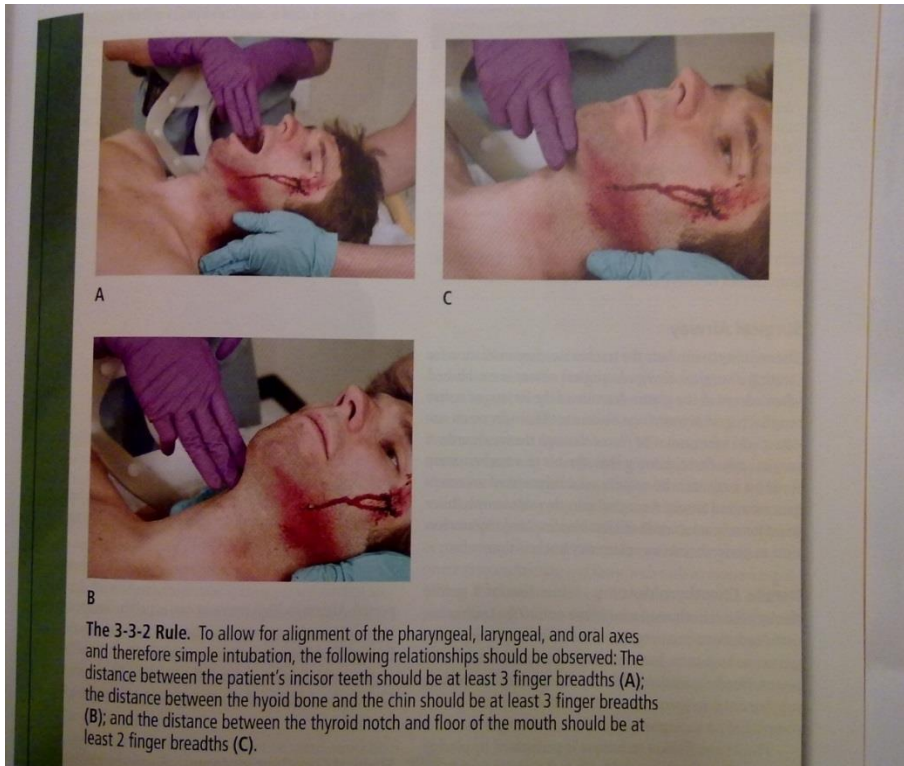


# قانون 3-3-2

**3 انگشت** بین دندانهای بیمار (دهان بیمار کاملاً) باز باشد تا اجازه دهد به جایگذاری 3 انگشت بین دندان بالا و پایین)

**3 انگشت** بین استخوان هیوئید و چانه

**2 انگشت** بین تیروئید notch و کف مندیبول



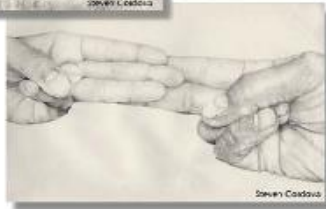### EVALUATE 3-3-2 RULE

This rule is one tool to help estimate the difficulty of laryngoscopy by assessing anatomical limitations to visualizing the larynx, i.e. small mouth opening, short chin—no room to displace the tongue—and superior/anterior location. Criteria evaluated are as follows (using the patient's finger measurements):

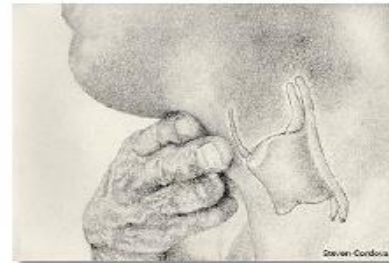- Check that the mouth opening is at least 3 fingers.
- Check that there is room for 3 fingers between the tip of the chin and the hyoid bone.
- Check that there is room for 2 patient-sized fingers between the hyoid bone and the top of the thyroid cartilage.



Three fingers mouth opening. This is based upon the patient's fingers not yours! The illustration below shows how you can quickly compare your fingers to the patient's. In this example 2 of the provider's fingers are equivalent to 3 of the patient's.



Three fingers from tip of chin to the hyoid bone.



Two fingers from the hyoid bone and the top of the thyroid cartilage.

□ **کرمک Cormack**: نمایش مدخل گлот درحین لارنگوسکوپي مستقیم که بوسیله معیار Cormack درجه بندی میشود.

✓ همه بیماران با درجه 4 و اکثر بیماران با درجه 3 کرمک، انتوباسیون مشکل یا حتی غیر ممکن خواهند داشت.

✓ نمایش منظره ورودی گلو ( Glottic opening ) هنگام لارنگوسکوپي مستقیم:

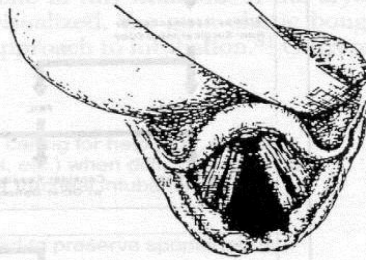
**درجه I :** مشاهده کامل ورودی گлот

**درجه II:** قسمت خلفی ورودی گлот قابل رویت است.

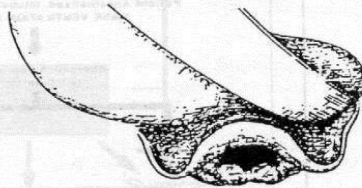
**درجه III:** تنها نوک اپیگлот قابل رویت است.

**درجه IV:** تنها کام نرم قابل رویت است.

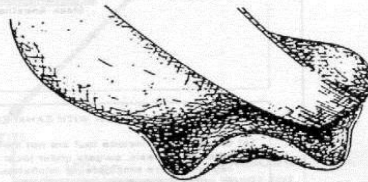
Grade 1



Grade 2



Grade 3



Grade 4

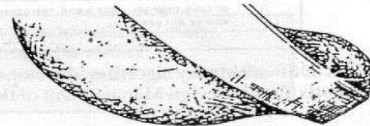
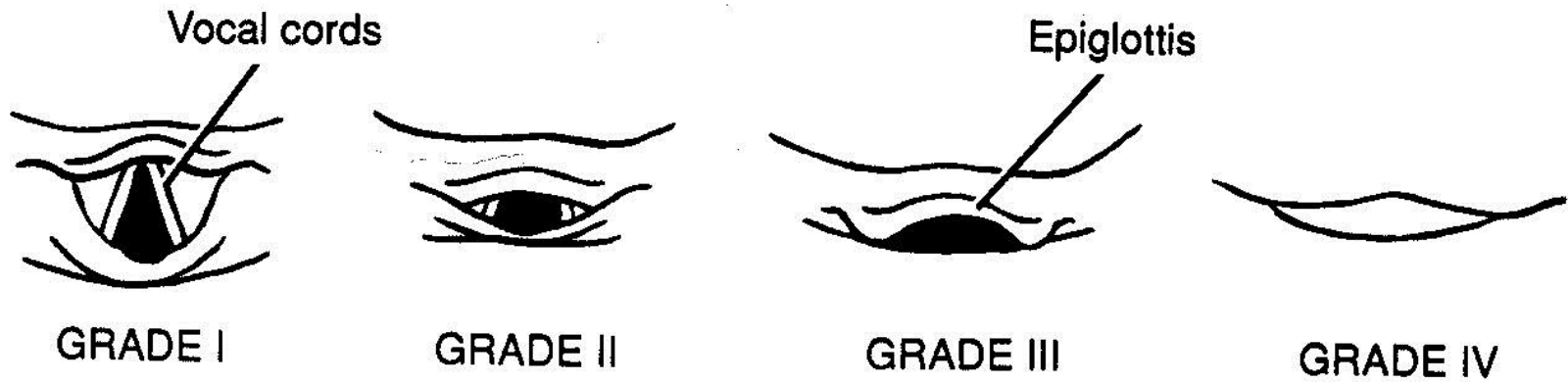
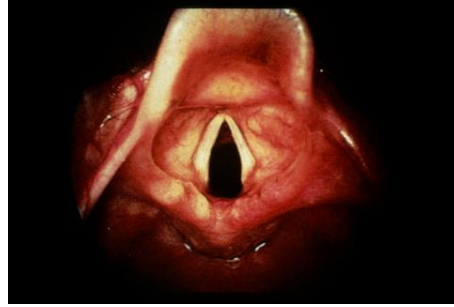


Figure 3  
of  
(100)

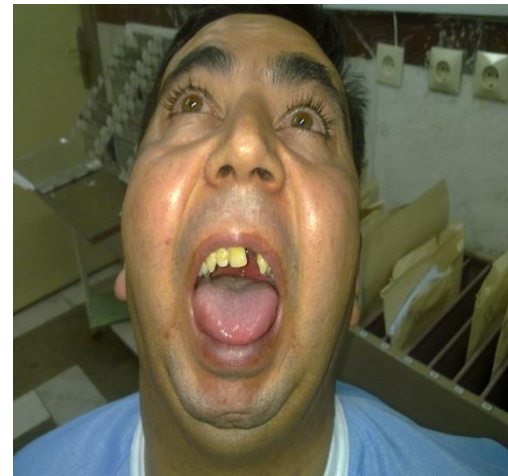
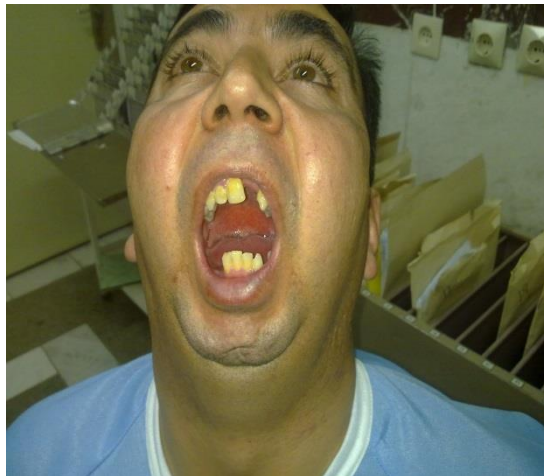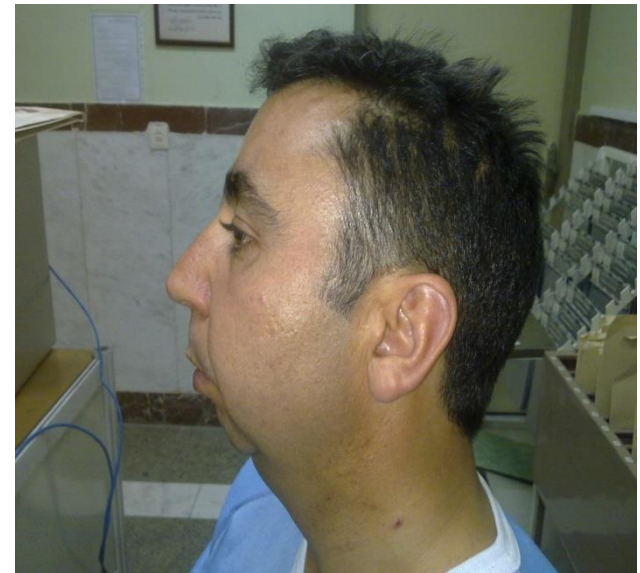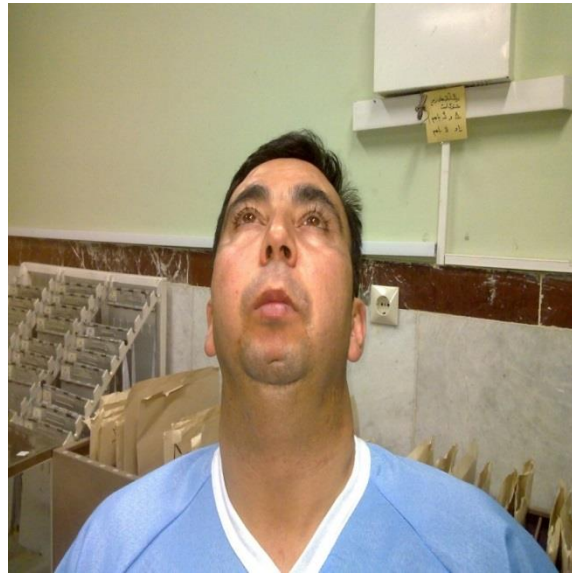
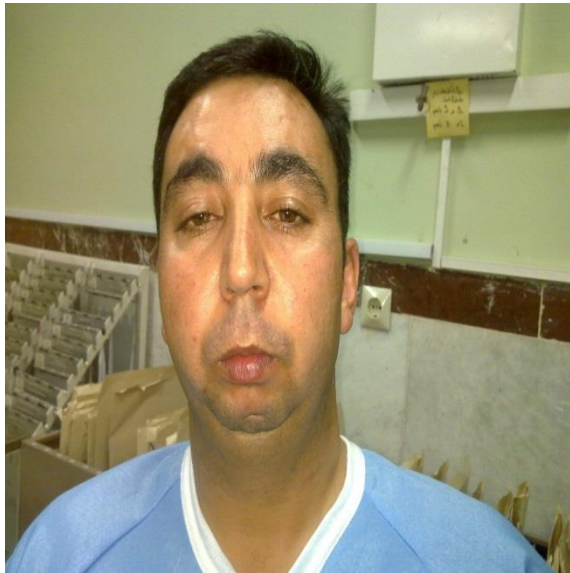
# منظره لارنگوسکوپي (Laryngoscopic)




✓ کلاس 3 و 4: خطر انتوباسیون مشکل

# بیمار با راه هوایی مشکل

(چانه فرو رفته، دندان ناجور و مالمپاتی بالا)

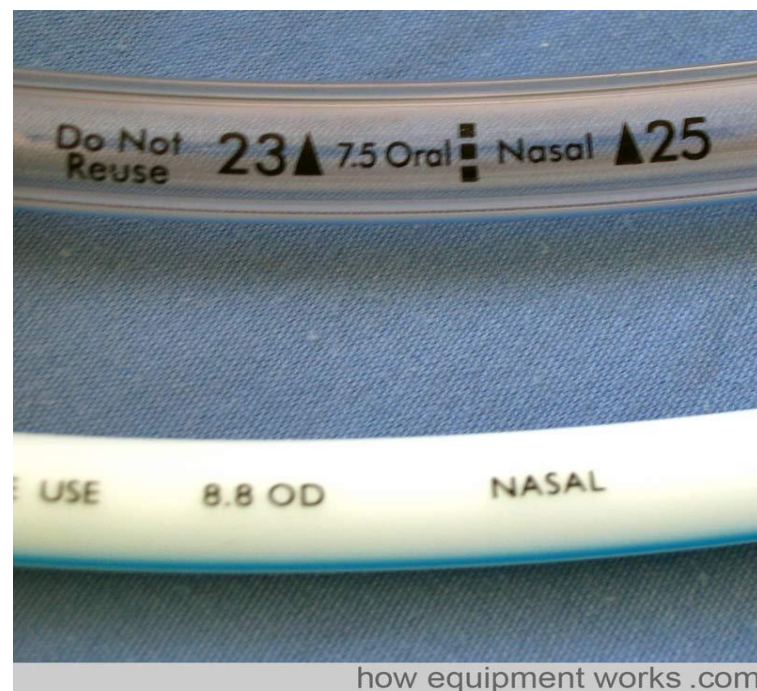
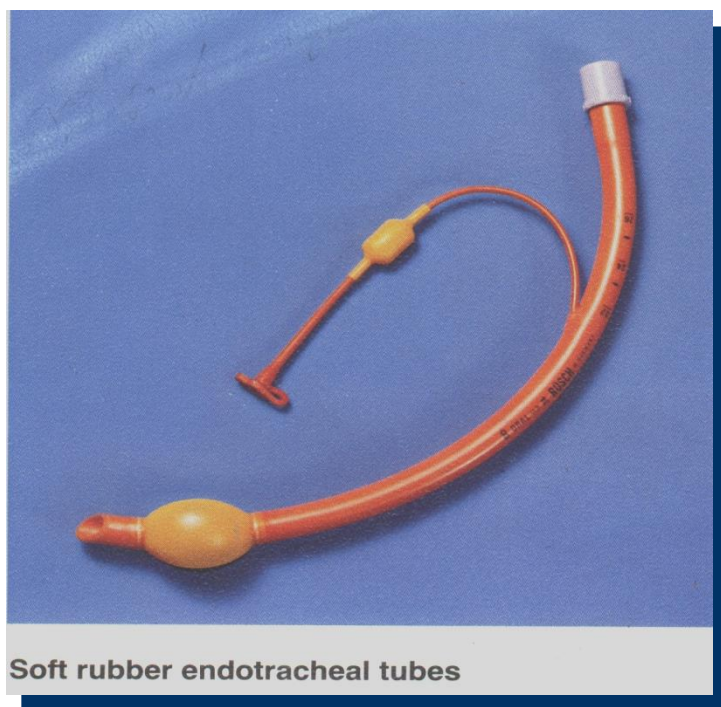


# انتوباسيون تراشه



✓ **توجه:** موفقیت در اداره راه هوایی به معنای جاگذاری لوله تراشه نمی باشد بلکه فراهم کردن حداکثر اکسیژناسیون و تهویه و همچنین به حداقل رساندن امکان وقوع هیپوکسی و آسپیراسیون می باشد.

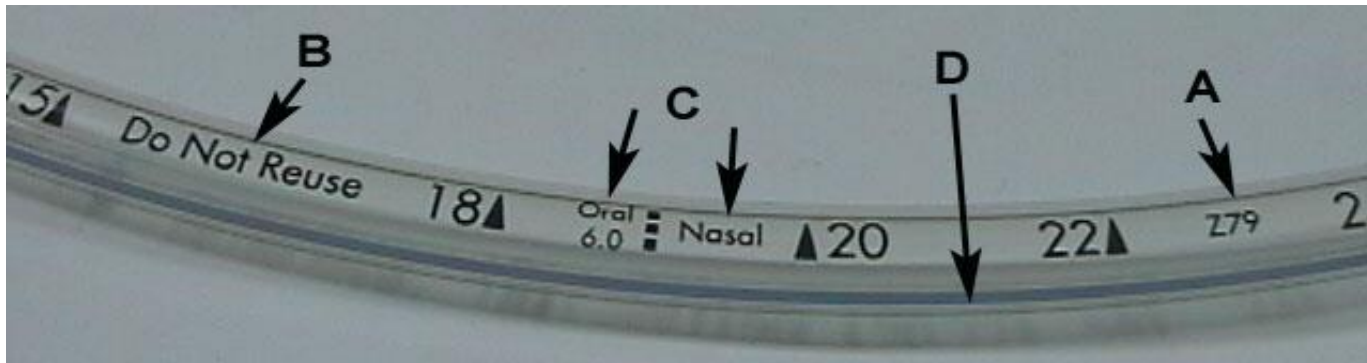
□ **لوله تراشه :** به معنای قرار دادن یک لوله قابل انعطاف در داخل نای می‌باشد.  
اینکار هنگامی صورت می‌گیرد که فرد نیاز به تنفس مکانیکی یا جلوگیری از آسپیراسیون دارد.  
شایعترین نوع آن از جنس پلاستیک (Polyvinylchloride) یا اوپاک (Opaque) هست.  
اندازه آنها از 2.5 تا 9 متغیر است .



# خصوصیات يك لوله تراشه ايده آل:

- 1- داراي جداري صاف باشد.
- 2- جدارش شفاف باشد.
- 3- يك بار مصرف باشد.
- 4- قطر داخلي بزرگ (عدم مقاومت راه هوايي)
- 5- غير قابل كينگ و كلاپس باشد.
- 6- داراي خط راديوپاك باشد.
- 7- آب بدن روي لوله موثر نباشد.
- 8- درجه حرارت بدن روي لوله موثر باشد.
- 9- قابل شستشو باشد.
- 10- حساسيت زا (راكسيون) نباشد.
- 11- از جنس PVC باشد.

# نشانه های روی لوله:



**A : Z-79** : استاندارد جهانی، تب زان باشد، سازگاری بافتی دارد.

**B** : Disposable (Do not reuse)

**C** : Oral/ Nasal


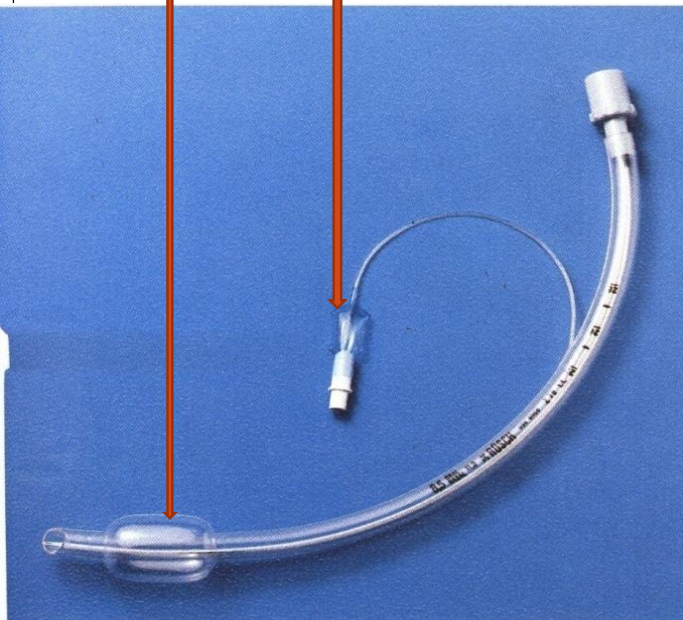
**D** : Radiopaque marker – در رایوگرافی مشخص می شود.

# اجزای لوله تراشه:

✓ لوله تراشه دارای یک کاف در انتها و یک بالن راهنما (pilot balloon) دارای دریچه یک طرفه در ابتدای خود است که با 5-8 سی سی هوا پر می شود.

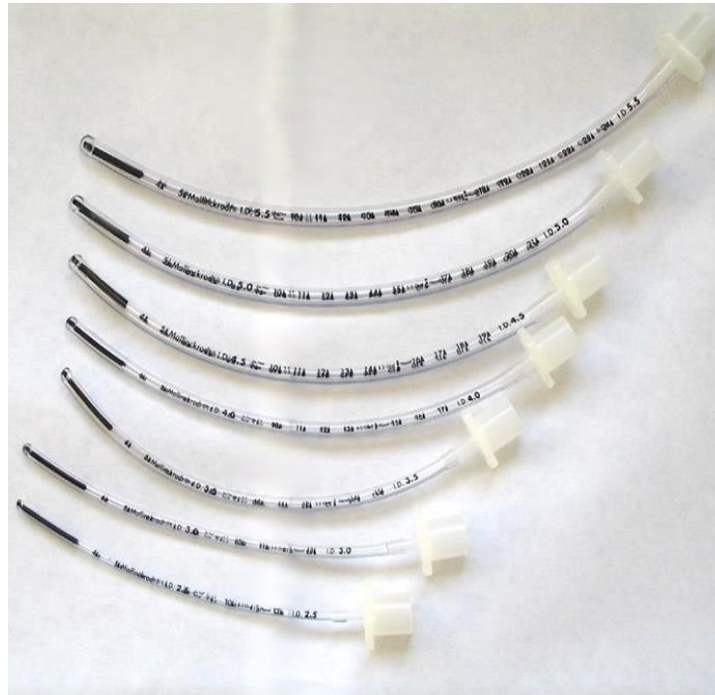
کاف لوله  
تراشه

بالن  
راهنما

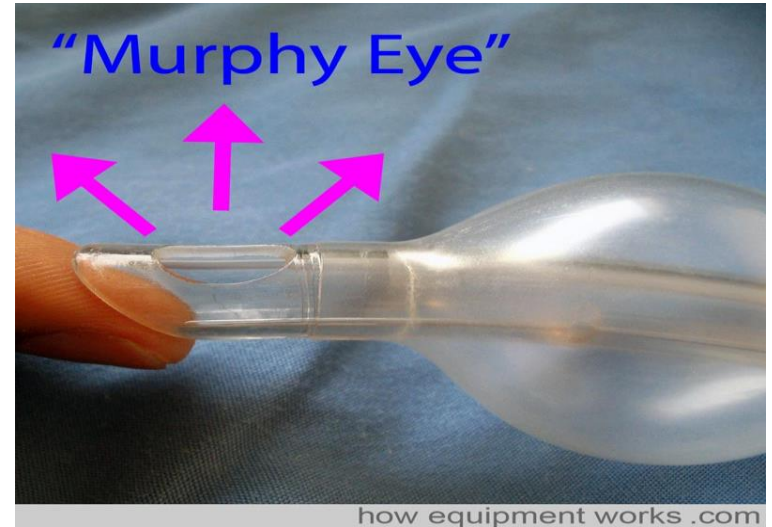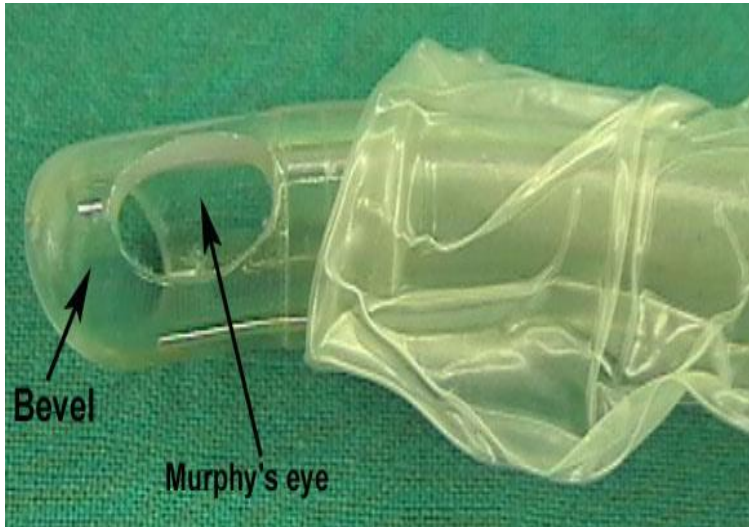


how equipment works .com

✓ توجه: لوله های بدون کاف معمولا برای کودکان زیر 8 سال مورد استفاده قرار می گیرد.



✓ در انتهای لوله تراشه یک سوراخ جانبی نیز تعبیه شده است که تحت عنوان **Murphy Eye** نام گذاری شده است که در مواردی که در مواردی که در انتهای لوله تراشه به علت ترشحات مسدود می شود وظیفه تبادل گاز را به عهده دارد.




✓ یک خط رادیو اوپیک (علامت قرمز در شکل مقابل) در سر تا سر کناره لوله های از جنس پلاستیک (PVC) وجود دارد که توسط آن می توان با CXR محل قرار گیری لوله را مورد بررسی قرار داد.




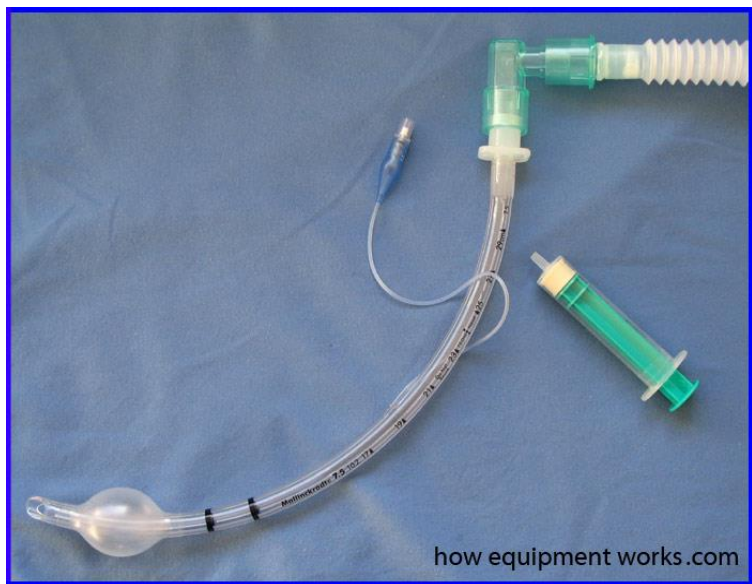
✓ **Bevel**: برای اینکه لوله تراشه به راحتی از مقابل تارهای صوتی عبور کند و یک دید بهتری نسبت به نوک (Tip) لوله تراشه هنگام عبور آن از مقابل تارهای صوتی در هنگام لوله گذاری داشته باشیم، ابتدای آن را بصورت اریب و کج درست کرده اند که اصطلاحاً **Bevel** می نامند.



**کانکتور (Connector):** کانکتور لوله تراشه، لوله تراشه را به سیستم تنفسی (Breathing System) متصل می کند. یک قسمت انتهای کانکتور به لوله تراشه متصل می شود که قطر آن متناسب با قطر داخلی لوله تراشه هست. قسمت دیگر آن به سیستم تنفسی متصل می گردد که قطر خارجی آن 15 میلی متر است (British Standard).



✓ **رابط خرطومی (Catheter mount):** لوله تراشه معمولا به صورت مستقیم به سیستم تنفسی (Breathing System) متصل نمی شود بلکه از طریق یک رابط خرطومی قابل انعطاف که catheter mount نامیده می شود به این سیستم متصل می گردد.




**قطر داخلی (Internal Diameter: ID):** لوله که نمایانگر شماره لوله تراشه نیز هست ، از 2.5 تا 9 میلیمتر متغیر

بوده ، هر کدام از اندازه های آن به میزان 0.5 میلیمتر با هم تفاوت دارد. قطر خارجی لوله هم تحت عنوان

OD(outside diameter) نامیده می شود. لوله های تراشه از جنس PVC یکبار مصرف هستند (Single Use) می باشند.

لوله تراشه های با قطر کوچکتر مقاومت بیشتری در مقابل عبور گازهای تنفسی دارند به گونه ای که مقاومت لوله تراشه

شماره 4 در برابر عبور جریان گاز 16 برابر لوله تراشه شماره 8 می باشد.



## لوله تراشه شماره 45

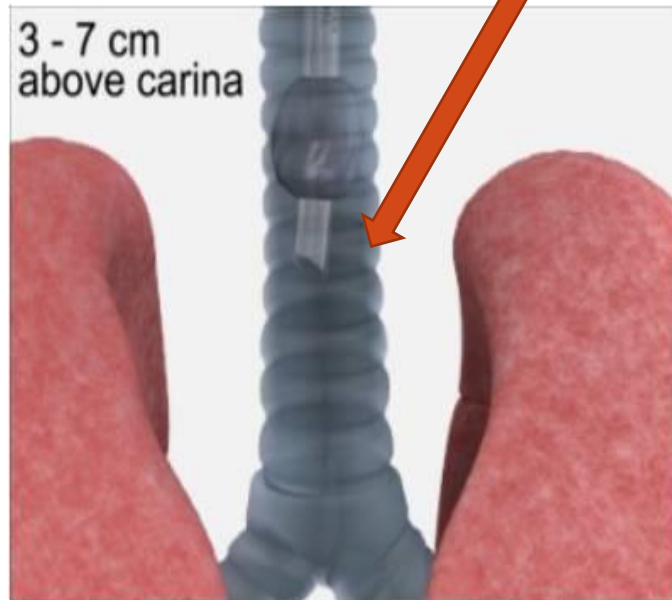

how equipment works .com

بزرگترین لوله تراشه ساخته شده در جهان با طول تقریبی 183 سانتی متر و قطر داخلی 45 میلی متر که برای تهویه فیل استفاده می شود.

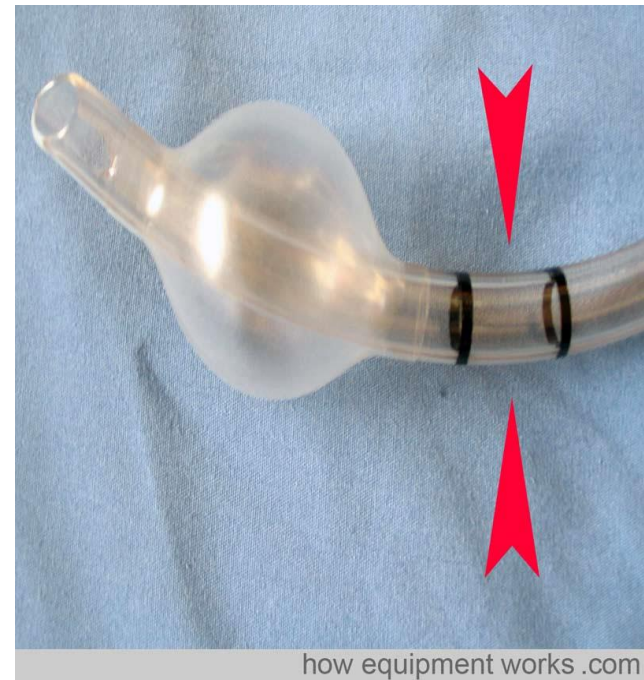
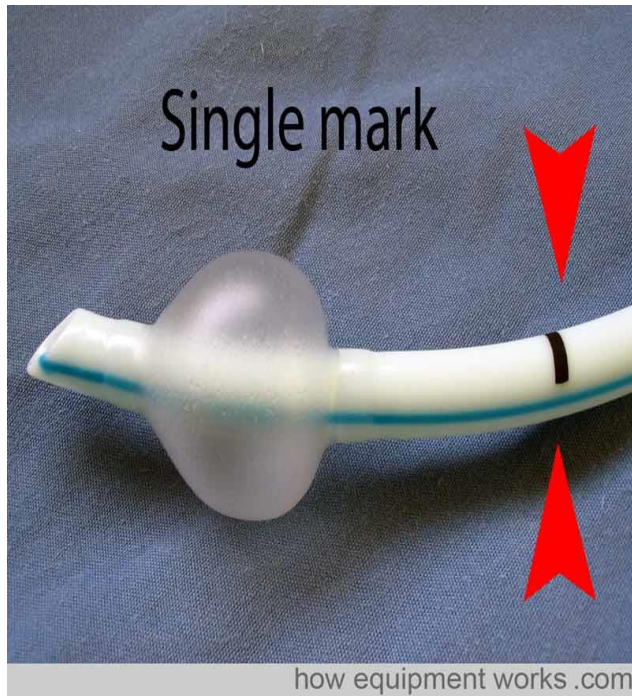
✓ فواصل متعددی هم که بر حسب **سانتیمتر** روی لوله علامت گذاری شده است بیانگر فاصله انتهای لوله تا لب های بیمار است. در یک فرد بالغ معمولا این فاصله حدود 20 تا 22 سانتیمتر از سطح دندانها است. در چنین فاصله ای انتهای لوله تراشه حدود 3 تا 7 سانتیمتر بالاتر از کارینا (محل دوشاخه شدن تراشه) قرار می گیرد.

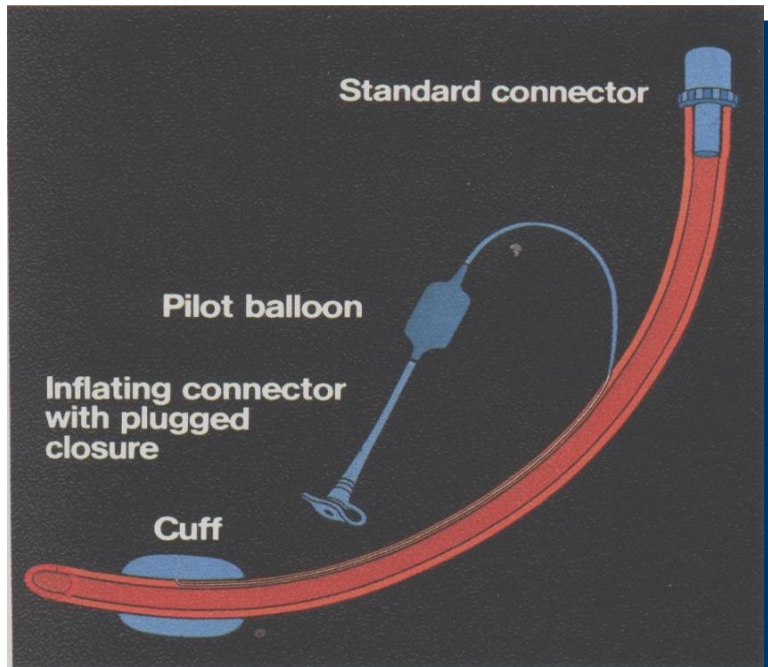
انتهای لوله تراشه




کارینا

✓ برای تخمین عمق صحیح کارگذاری لوله تراشه، در قسمت پروگزیمال کاف لوله تراشه های جدید، علامتی تحت عنوان Vocal Cord Marker تعبیه شده است که در صورتیکه از یک علامت استفاده شده باشد، هنگام کارگذاری لوله تراشه در ریه بیمار، این علامت در محاذات تارهای صوتی باید قرار گیرد و در صورت داشتن دو علامت، تارهای صوتی باید مقابل بین دو علامت قرار گیرند.

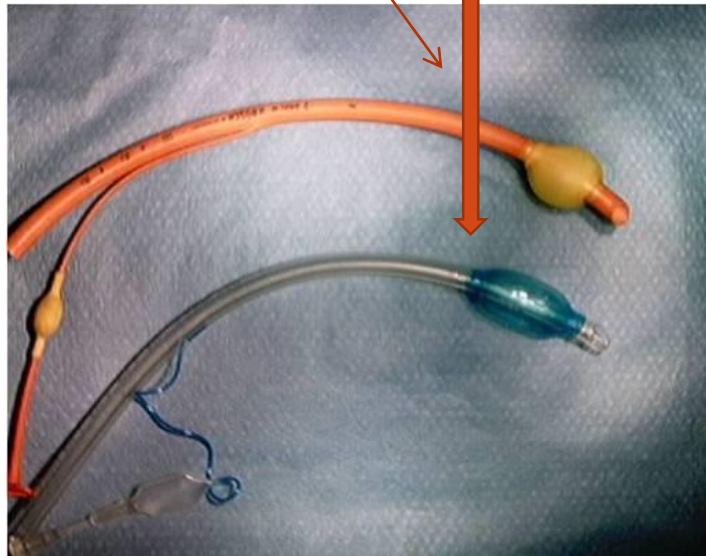
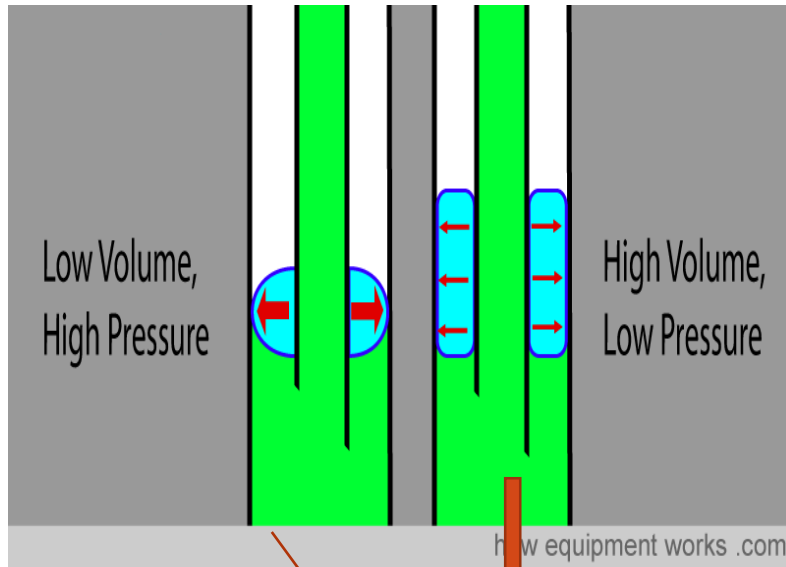





The structure of an endotracheal tube



Identification markings



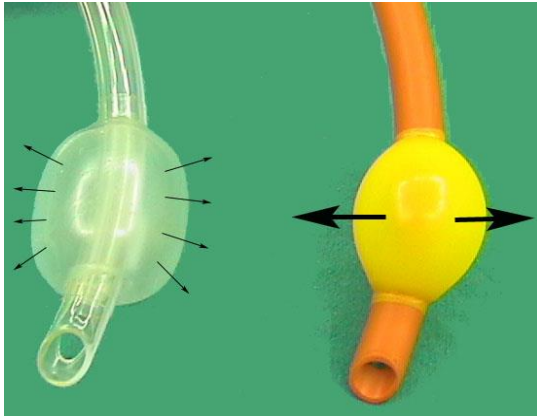
✓ لوله تراشه های اولیه کاف هایی داشتند که کمپلیانس کمی داشتند و وقتی باد میشدند موجب تسریع در ایجاد نكروز تراشه در اثر فشار می شدند (Low Volume High Pressure) که این مشکل با ساخت لوله تراشه های جدید که دارای کاف های (Low Pressure High Volume) برطرف شد هنگامی که در اواسط دهه 1970 کاف های بزرگتر با کمپلیانس بیشتر ابداع گردیدند، این عارضه به مقدار قابل توجهی کاهش یافت هنگامی که کاف های جدیدتر باد میشوند فشار پایین تری تولید میکنند (Low Pressure) ، و بزرگ بودن اندازه کاف موجب پخش شدن فشار روی ناحیه وسیع تری از مخاط تراشه میشود.



(Low Pressure High Volume)

# پاتوفیزیولوژی فشار وارده بر جدار داخلی تراشه

توجه: مقدار باد کردن کاف لوله تراشه (20 تا 25 میلیمتر جیوه)



High volume

Low volume

Low pressure cuff

High pressure cuff

1- فشار لنف: 5 میلیمتر جیوه (آماس، ورم و التهاب)

2- فشار کاپیلری وریدی: 20 میلیمتر جیوه (احتقان)

3- فشار کاپیلری شریانی: 30 میلیمتر جیوه (ایسکمی)

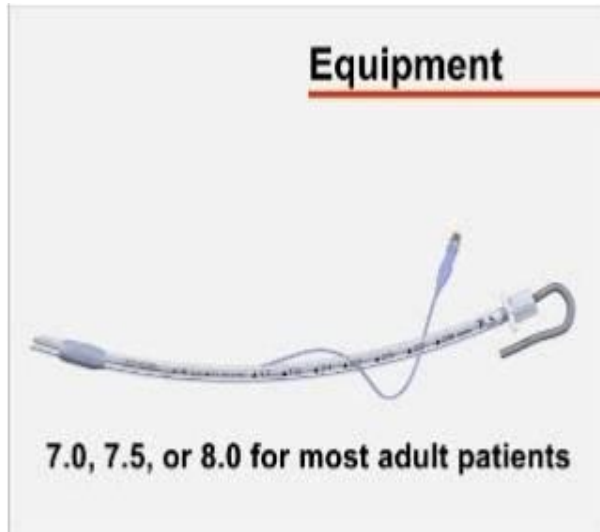
## ✓ چه سایزی مناسب است؟

نکته دیگر انتخاب سایز مناسب لوله جهت بیمار میباشد. بطوری که انتخاب لوله کوچک برای بیمار بزرگسال، منجر به این میشود که باد شدن زیاد کاف هم نتواند مجرای تراشه را کامل کیپ نماید و نشتی هوا و آسپیراسیون را به همراه خواهد داشت.

بطور معمول برای **مردان لوله تراشه با سایز 7.5-8-8.5 mm** و **برای زنان از سایز 7-7.5-6.5 mm** بسته به جثه بیمار انتخاب میشود.

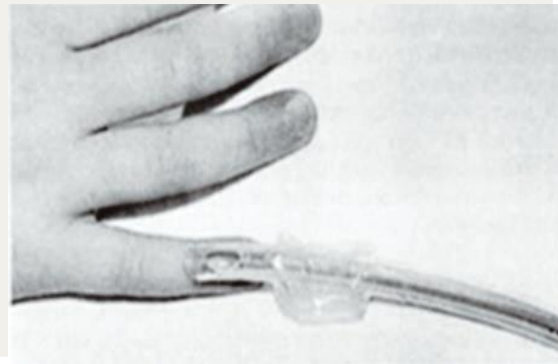
## ✓ تعیین محل قرار گرفتن لوله تراشه (عمق / طول لوله) برای بزرگسالان:

برای خانم ها = اورال: 19-21      نازال: 24-26  
برای آقایان = اورال: 21-23      نازال: 26-28



✓ تعیین محل قرار گرفتن لوله تراشه و سایز آن برای بچه های **بالتر از 2 سال**:

شکل 1



• **اندازه لوله = 4 + (سن : 4) برای لوله بدون کاف**

یا

برابر پهنای انگشت کوچک ناخن انگشت کوچک دست طفل (شکل 1)

• **عمق لوله**

(طول) = 12 + (سن : 2)

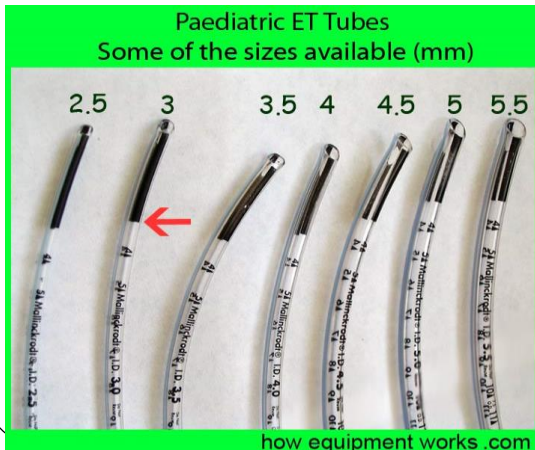
یا

سایز لوله تراشه ضربدر 3

یا

قرار دادن vocal cord marker (علامت نشانه که در شکل نشان داده شده است) لوله تراشه در برابر وکال

کوردهای بچه (شکل 2)



شکل 2

---

<b>Age</b>	<b>kg</b>	<b>ETT</b>	<b>Length</b>
<b>Newborn</b>	<b>3.5</b>	<b>3.5</b>	<b>9</b>
<b>3 mos</b>	<b>6.0</b>	<b>3.5</b>	<b>10</b>
<b>1 yr</b>	<b>10</b>	<b>4.0</b>	<b>11</b>
<b>2 yrs</b>	<b>12</b>	<b>4.5</b>	<b>12</b>

---

## اندازه لوله تراشه و محل قرارگیری آن بر حسب سن بیمار

سن	قطر داخلی (میلی متر)	فاصله از لب ها تا نوک لوله در وسط تراشه ( سانتی متر)
نارس	2.5	10
ترم	3	11
1-6 ماهه	3.5	11
6-12 ماهه	4	12
2 ساله	4.5	13
4 ساله	5	14
6 ساله	5.5	15-16
8 ساله	6	16-17
10 ساله	6.5	17-18
12 ساله	7	18-22
14 ساله و بالاتر	7(مذکر)-8(مونث)	20-24

# انتوباسیون تراشه

## اندیکاسیون :

- 1- حفاظت از راه هوایی (Airway protection)
- 2- نگهداری راه هوایی سالم (Maintenance of patent airway)
- 3- شستشوی ریه (Pulmonary toilet)
- 4- اعمال تهویه با فشار مثبت (Application of positive pressure ventilation)
- 5- برقراری اکسیژناسیون کافی (Maintenance of adequate oxygenation)
- 6- رساندن کسر اکسیژن دمی دلخواه به بیمار (Predictable FIO2)
- 7- اعمال فشار مثبت انتهای بازدمی مورد نیاز (Positive end expiratory pressure)
- 8- پیشگیری از آسپیراسیون ترشحات معده به ریتین (با پر کردن کاف). انجام میشود (Prevention of Aspiration)

# انتوباسیون تراشه

□ شرایط يك وضعيت ایده ال براي انتوباسیون :

1. عدم محدودیت در حرکات فک (TemporoMandibularJoint) و گردن (Atlanto-Occipital Joint)
2. باز شدن دهان حداقل سه انگشت
3. بوضوح دیده شدن دهان و فارنکس
4. سایز نرمال حفره دهان و زبان
5. حرکت کامل سرو گردن
6. عدم وجود پاتولوژی در دهان

# انتوباسیون تراشه

## □ وسایل لازم :

1- لارنگوسکوپ

2- لوله تراشه در ساز مناسب و یک شماره بالا و پائینتر

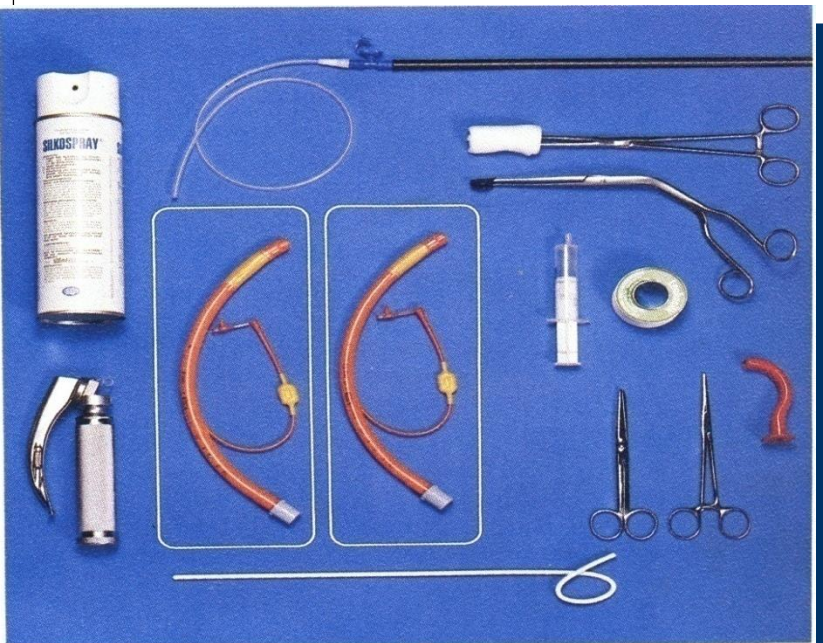
3- قیچی

4- پنس مگیل

5- نوار چسب

6- سرنگ برای پر کردن کاف لوله تراشه

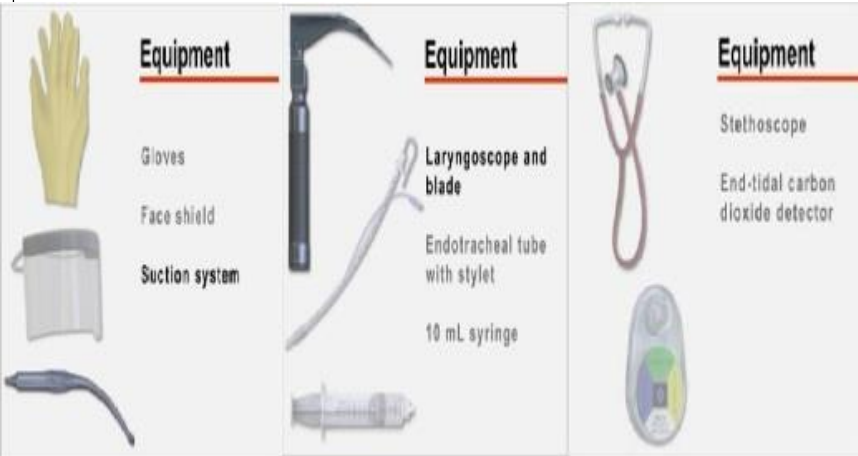7- راه هوایی دهانی و بینی مناسب



Instrumentation

# انتوباسیون تراشه

وسایل مورد نیاز برای انتوباسیون تراشه  
(ادامه)



8- بوژی

9- ساکشن

10 - اکسیژن

11- آمبولگ

12- وسایل مربوط به انتوباسیون

مشکل ( LMA, Combitube, )

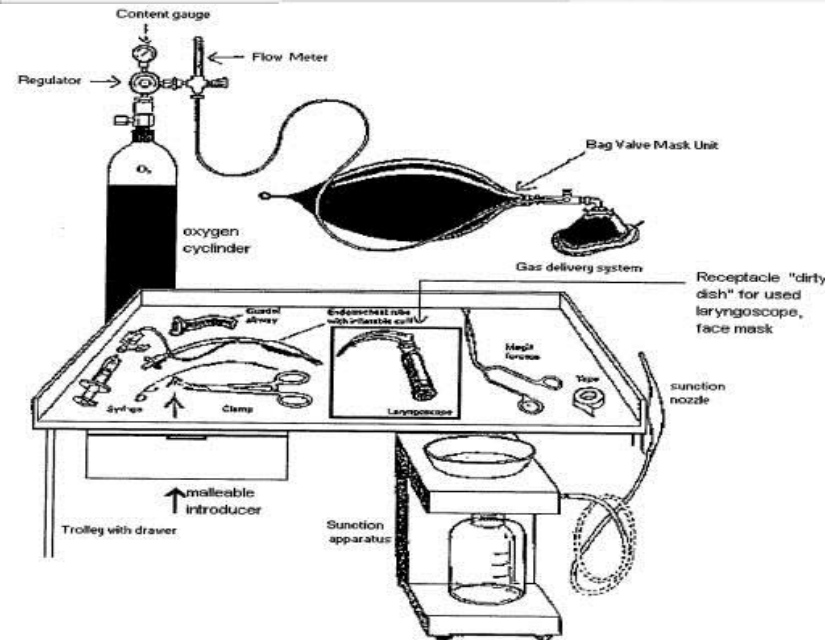
(Surgical Airway

13- نشانگر Co2 انتهای

بازدم (End tidal Co2 detector)

14- گاید (Stylet)

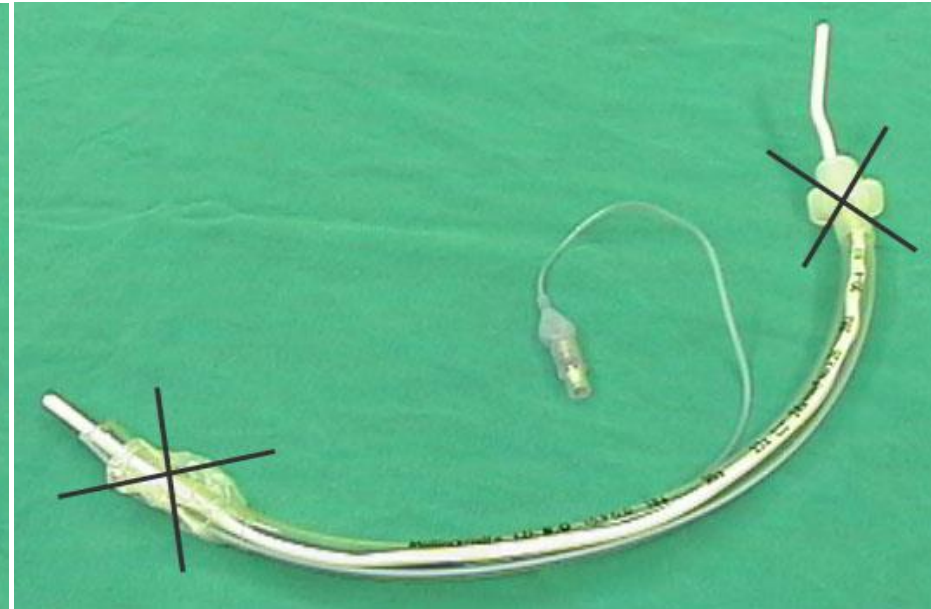
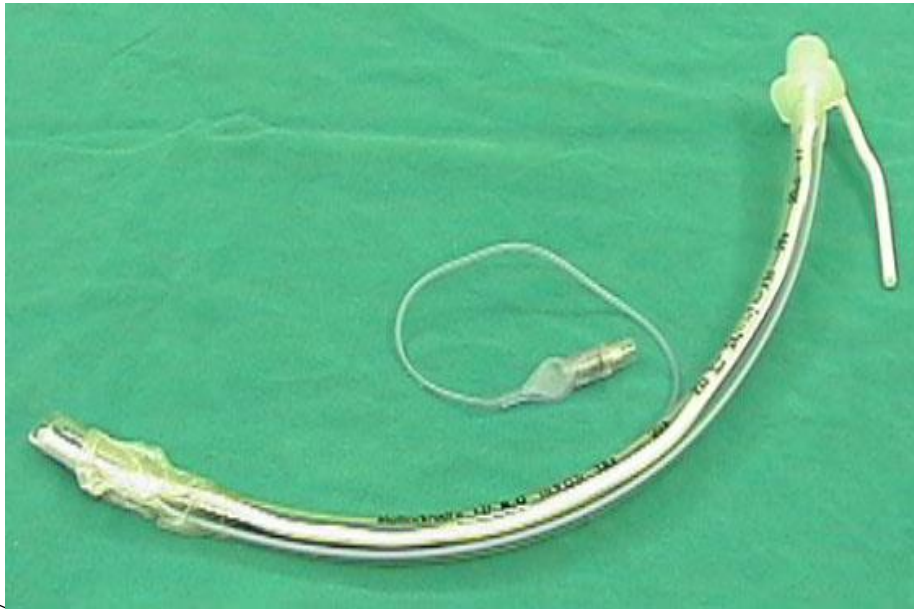15- پنس ماگیل



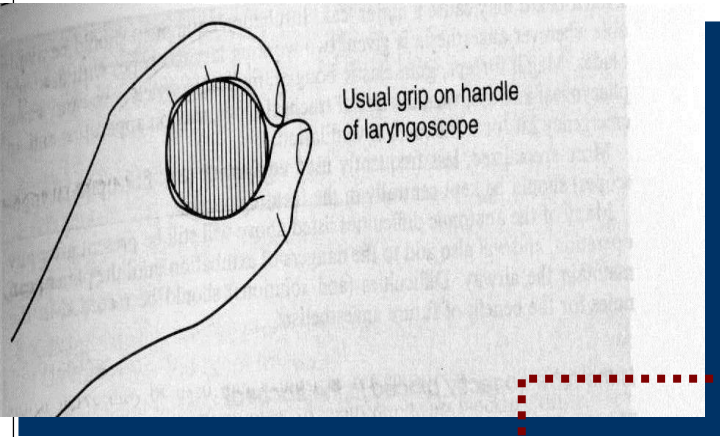
# انتوباسیون تراشه

## گاید (Stylet):

جهت سهولت در انجام لوله گذاری از این وسیله استفاده می شود. باید دقت کرد که نوک این وسیله از سوراخ مورفی خارج نگردد و حتما در قسمت انتهائی لوله تراشه هم آن را خم کرده که تا به سمت جلو حرکت ننماید.



# انتوباسیون تراشه



□ لارنگوسکوپ

□ از سه قسمت اصلی تشکیل شده است:

1. تیغه
2. دسته
3. منبع نور

□ تیغه سه جزء دارد:

- 1- کفگیر (Spatula): بر روی سطح زبانی (lingual surface) زبان قرار می گیرد.
- 2- لبه (Flange): با تماس به سطح بوکال (Buccal) زبان بیمار باعث انحراف زبان به سمت چپ حفره دهان میشود.
- 3- نوک (Tip)

# انتوباسیون تراشه



The laryngoscope

- سایز تیغه در میلر 0 تا 4 - در مکین تاش 1 تا 4
- اندازه تیغه:
- شماره 0-1 برای نوزاد
- شماره 2 از 2-8 سال
- شماره 3 برای سن 10 سال تا بزرگسال
- شماره 4 برای بزرگسالان
- اندازه بزرگتر برای قوی هیکلان
- انواع تیغه:
- تیغه کج (Macintosh)
- تیغه راست (Miller, Wisconsin)
- زمانی که باز شدن دهان از نظر Vertical محدود باشد تیغه صاف ارجحتر است .
- زمانی که باز شدن دهان از نظر horizontal محدود باشد تیغه مکین تاش ارجحتر است .

# انتوباسیون تراشه

## تفاوت تیغه مستقیم با انحنا دار:

- تیغه انحنا دار برای بزرگسالان به کار می رود.
- تیغه انحنا دار فضای دید را زیاد می کند.
- تیغه انحنا دار در بن بست بین اپیگلوت و قاعده زبان قرار می گیرد و اپیگلوت را غیرمستقیم بالا آورده و به کال کوردها اکسپوز می شود.
- تیغه انحنا دار تحریک عصب واگ نمی دهد.

# انتوباسيون تراشه

تيغه ميلر (Miller)




تيغه مكينتاش (Macintosh)



# انتوباسیون تراشه

تیغه های لارنگوسکوپ:



**Macintosh**



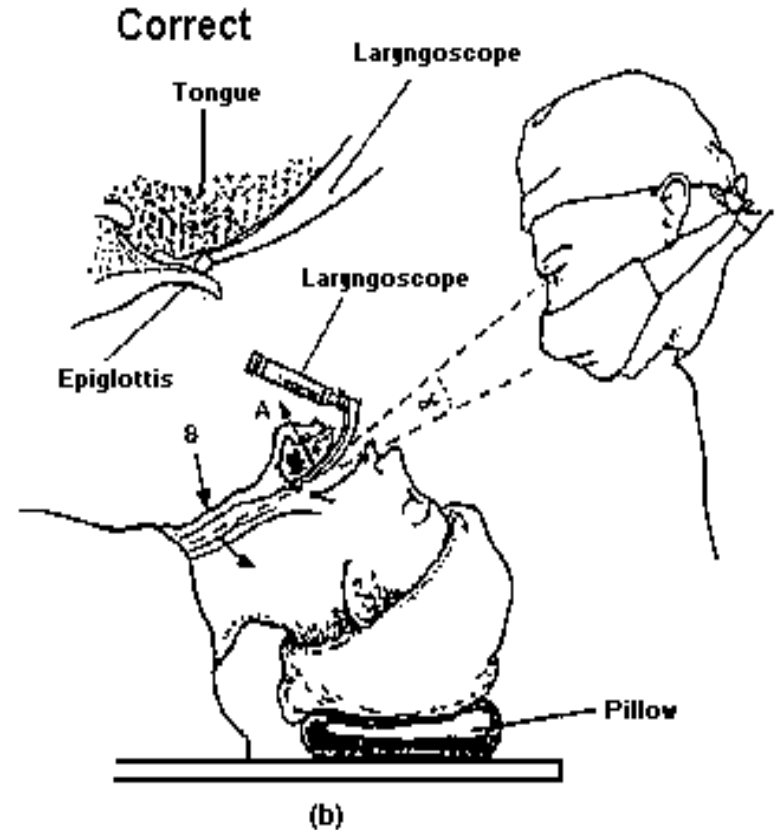
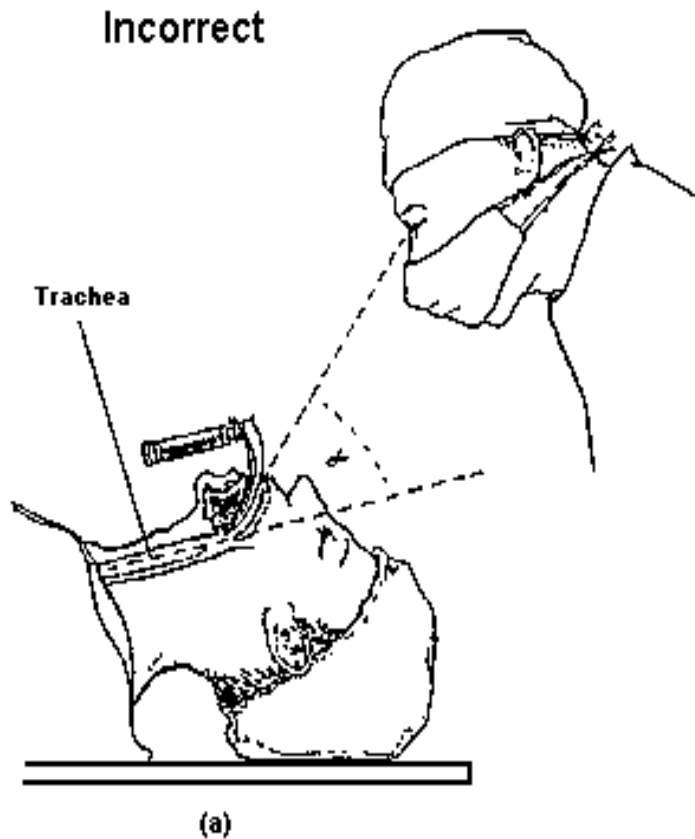
**Miller**

# انتوباسیون تراشه

نحوه لوله گذاری تراشه:

ارتفاع تخت را به گونه ای تنظیم نمائید که سر بیمار

در سطح گزیفویید ما (Intubator) قرار گیرد.



# انتوباسیون تراشه

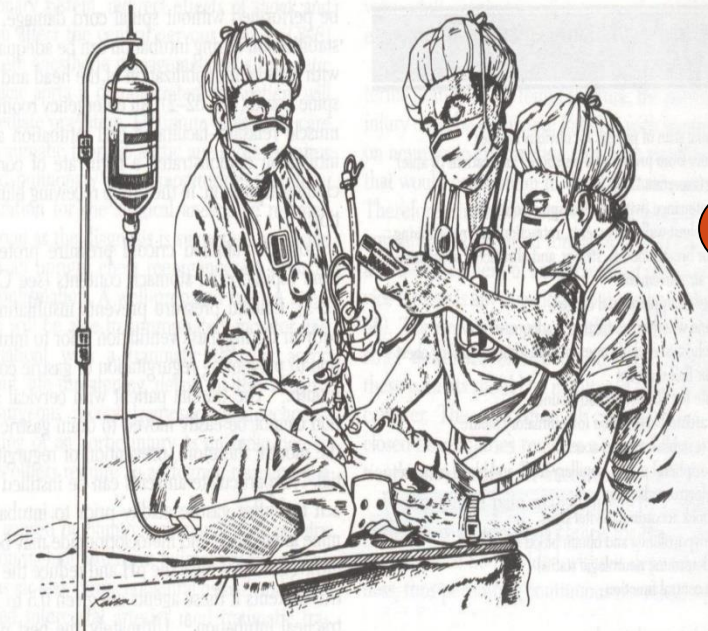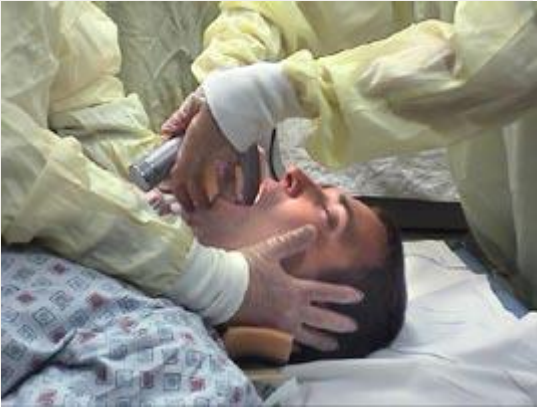نحوه لوله گذاری تراشه:

بهتر است انتوباسیون توسط دو نفر انجام بگیرد . ابتدا تمام لوازم را آماده و ساکشن در دسترس قرار دهید

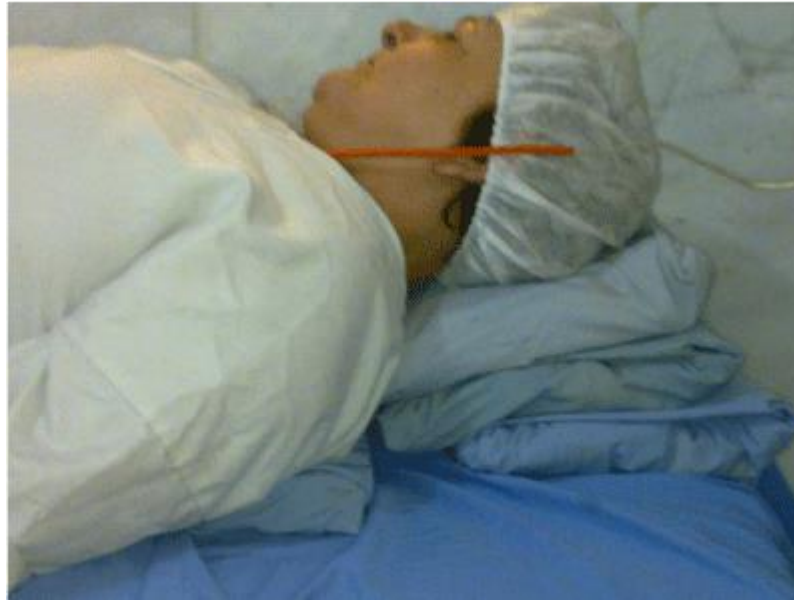زیر سر افراد بزرگسال یک بالش کوچک قرار دهید و سر را در وضعیت بو کشیدن (Sniffing)، پوزیشنی که در این حالت محور های راه هوایی به هم نزدیک شده و انتوباتور دید خوبی دارد، قرار دهید (در افراد خیلی چاق و مشکوک به ترومای گردن از وضعیت،

RAMP و قانون سه مرد استفاده فرمائید).

قانون سه مرد برای بیماران ترومایی  
(Low of three men  
for trauma patients)



# انتوباسیون تراشه

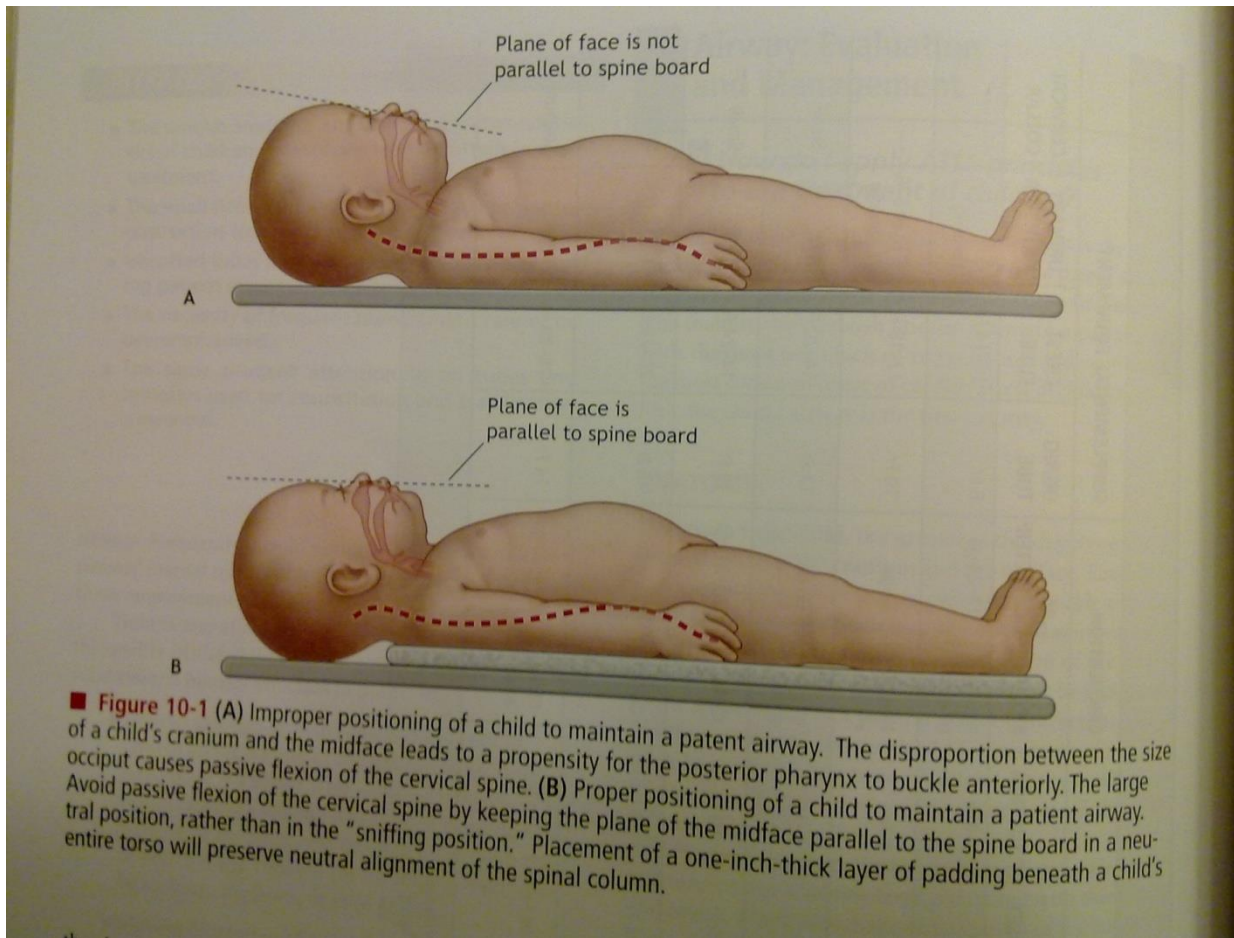


نحوه لوله گذاری تراشه:

**:Ramp position** با در یک سطح قرار دادن کانال گوش و بریدگی استرنوم بیمار چاق بوسیله گذاشتن یک پتو تا شده در پس سر، محورهای راه هوایی بیمار نزدیک به هم میشوند.

# انتوباسیون تراشه

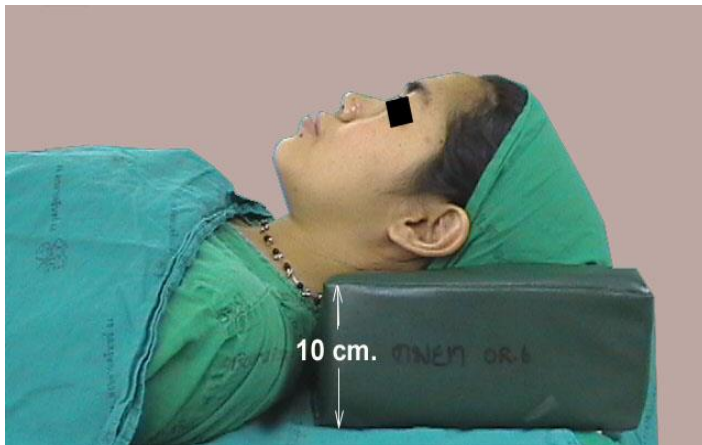نحوه لوله گذاری تراشه:



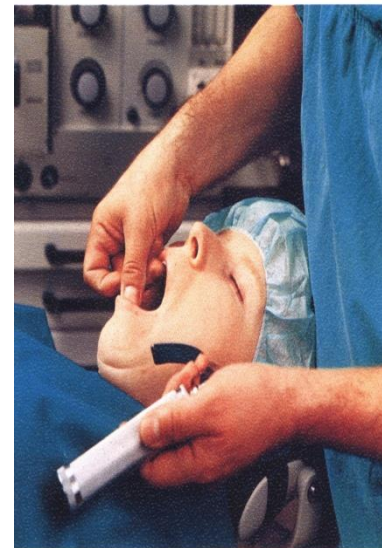
**توجه:** در اطفال بهترین وضعیت برای انجام لارنگوسکوپی قرار دادن قرار دادن یک پد به ضخامت یک اینچ در سراسر پشت بیمار است.

# انتوباسیون تراشه

- نحوه لوله گذاری تراشه:
- بهتر است انتوباسیون توسط دو نفر انجام بگیرد. ابتدا تمام لوازم را آماده و ساکشن در دسترس قرار دهید
- زیر سر افراد بزرگسال یک بالش کوچک قرار دهید و سر را در وضعیت بو کشیدن (Sniffing)، پوزیشنی که در این حالت محور های راه هوایی به هم نزدیک شده و انتوباتور دید خوبی دارد، قرار دهید (در افراد خیلی چاق و مشکوک به ترومای گردن از مانور RAMP و قانون سه مرد استفاده فرمائید).
- لارنگوسکوپ را در دست چپ بگیرید (انگشتان به صورت پلکانی در دسته و تیغه قرار میگیرد) و هرگز به صورت مشت بسته در دست نگیرید سپس با استفاده از انگشت شست و اشاره دست راست آرواره ها را از هم جدا کنید تا لبها بین لارنگوسکوپ و دندانها فشرده نشود. تیغه از کنار راست زبان عبور دهید و کم کم به سوی مرکز و طرف چپ هدایت کنید (زبان جارو میشود)



وضعیت بو کشیدن (Sniffing)،



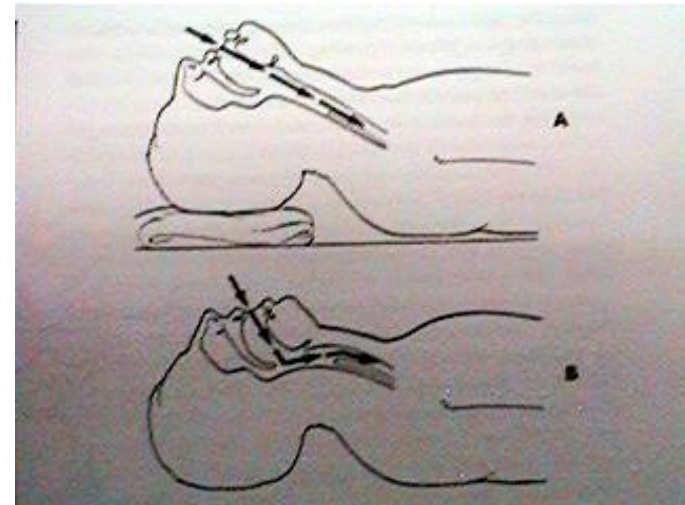
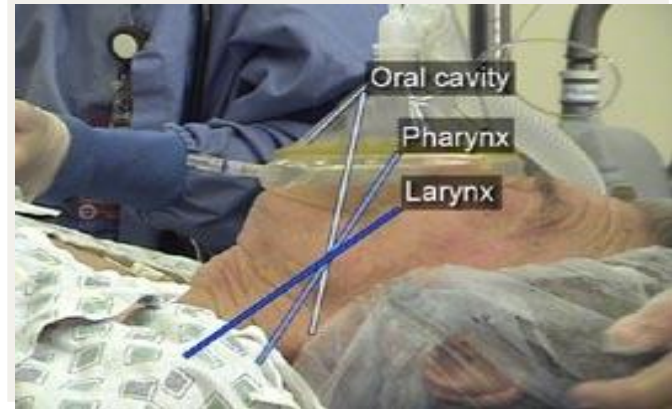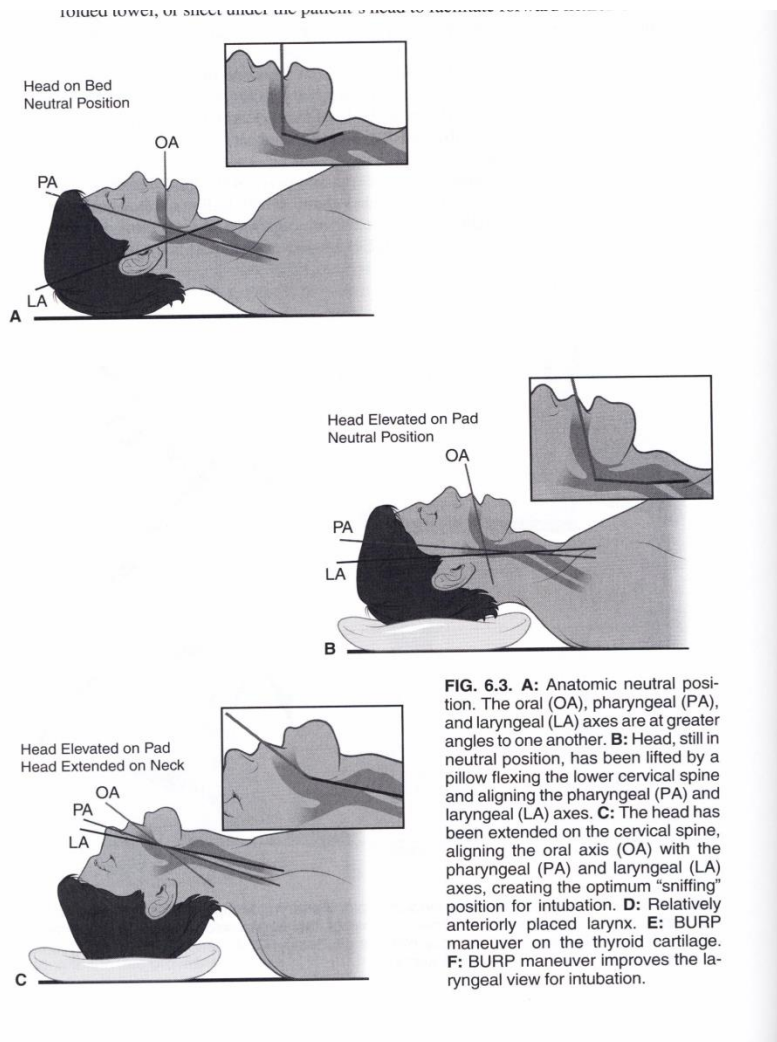
Opening the mouth with the crossed fingers maneuver

The patient's mouth is opened with the right hand using the so-called crossed fingers maneuver. The thumb is crossed over the bent index or middle finger, the tip of which is placed against the biting surface of the upper incisors. This finger then pushes upward on the teeth in the direction of their axis, while the thumb pushes the lower incisors downward to open the mouth.

Crossing one's fingers in this way utilizes the fact that more strength can be applied when the fingers are bent than when they are stretched or spread.

# انتوباسیون تراشه

اسنیفینگ پوزیشن یا وضعیت بو کشیدن



# انتوباسیون تراشه

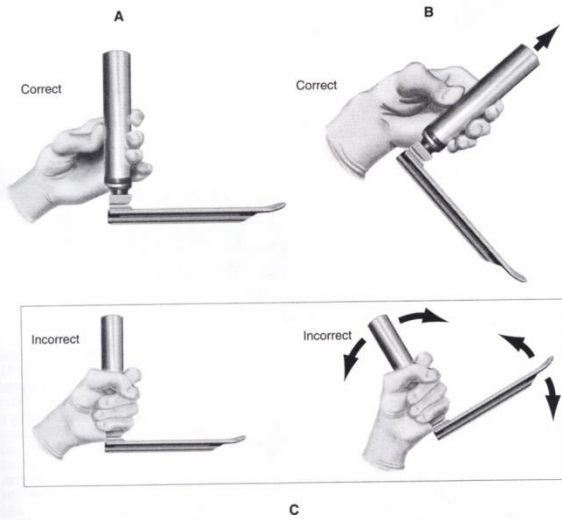


FIG. 6.2. Laryngoscopy. A: Recommended grip of the laryngoscope. B: Technique of achieving greater glottic exposure. Note how the end of the laryngoscope handle is directed at approximately 45 degrees and pull is applied longitudinally. C: Absence of the rocking motion will prevent dental injury and airway trauma.

لارنگوسکوپ را در دست چپ بگیرید (انگشتان به صورت پلکانی در دسته و تیغه قرار میگیرد) و هرگز به صورت مشت بسته در دست نگیرید سپس با استفاده از انگشت شست و اشاره دست راست آرواره ها را از هم جدا کنید تا لبها بین لارنگوسکوپ و دندانها فشرده نشود. تیغه از کنار راست زبان عبور دهید و کم به سوی مرکز و طرف چپ هدایت کنید (زبان جارو میشود)



gals, while the vital part of the larynx is positioned on the opposite side (fig. 6.4).

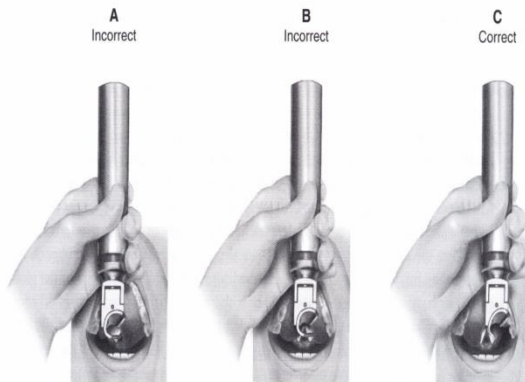


FIG. 6.1. Tongue control during laryngoscopy. A and B demonstrate poor visualization of the cords due to incorrect positioning of the blade. Note how the tongue folds over the blade and obscures the view. C demonstrates correct positioning of the blade to control and move the tongue to the left, providing an optimal view for intubation.

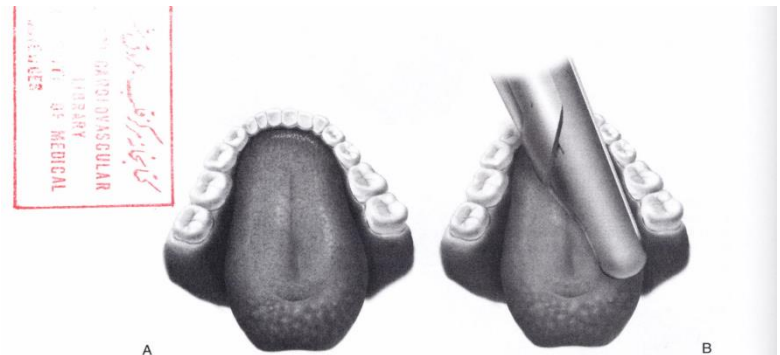
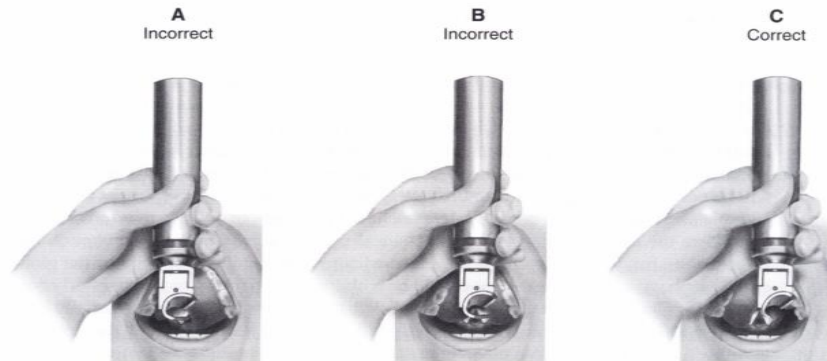


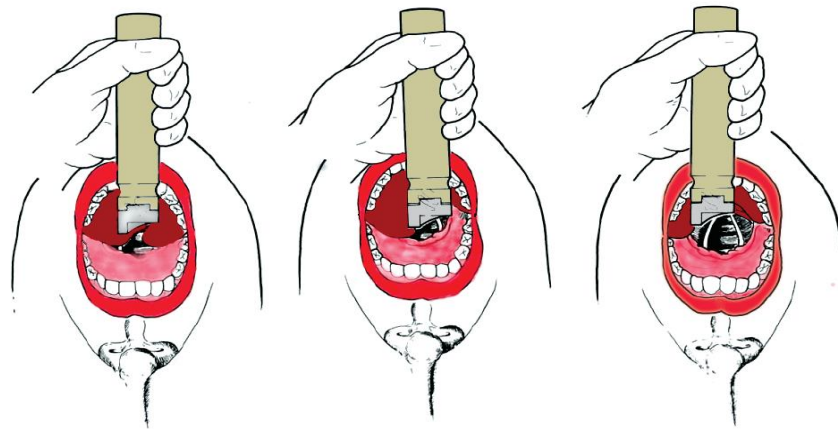
FIG. 6.4. A: Oral cavity. B: Initial anatomic relationship of the flange of the blade with the lingual surface of the molar teeth. Note there is no tongue between the flange of the blade and the teeth.

# انتوباسیون تراشه

gets, while the vocal pad of the larynx is positioned on the opposite side (Fig. 6.2).



**FIG. 6.1.** Tongue control during laryngoscopy. **A** and **B** demonstrate poor visualization of the cords due to incorrect positioning of the blade. Note how the tongue folds over the blade and obscures the view. **C** demonstrates correct positioning of the blade to control and move the tongue to the left, providing an optimal view for intubation.



**A** - کناره های زبان از طرفین تیغه لارنگوسکوپ نمایان میشوند و جلوی نمایان شدن گلو را می گیرند.

**B** - زبان به خوبی به سمت چپ رانده نشده و گلو به خوبی نمایان نمی شود.

**C** - نحوه صحیح لارنگوسکوپ: زبان به سمت بالا و چپ رانده می شود به گونه ای که بین تیغه لارنگوسکوپ و دندان های مولار بیمار زبان روئیت نشود.

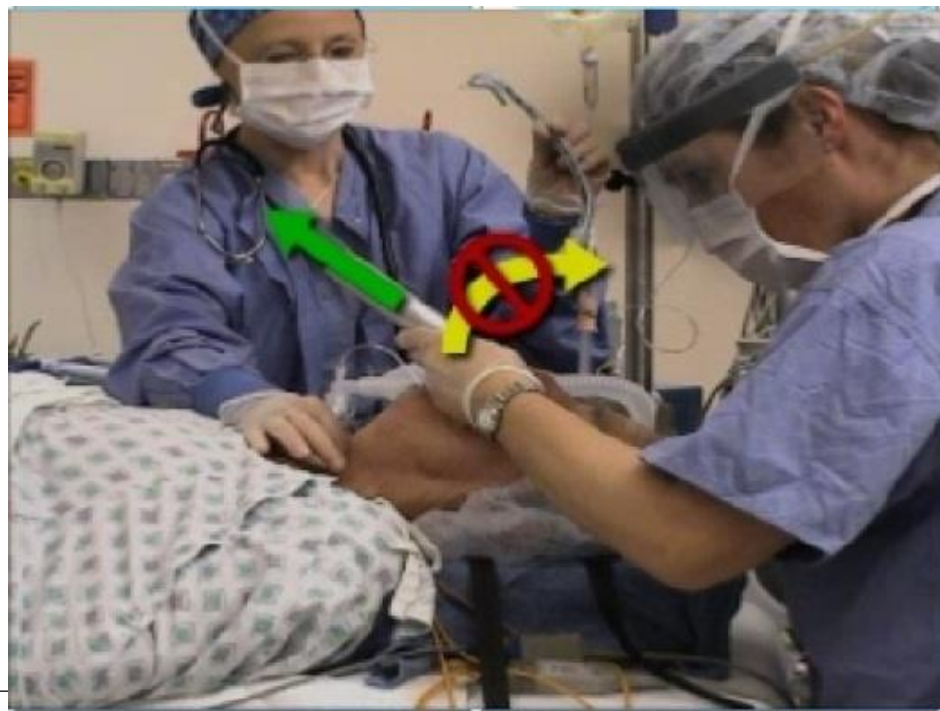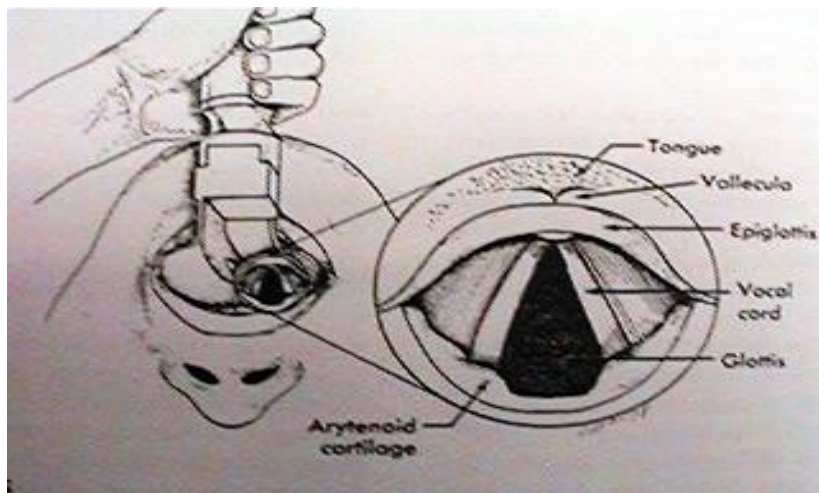
# انتوباسیون تراشه

- نحوه لوله گذاری تراشه (ادامه):

- و حالا بدون فشار به دندان ها و اهرم کردن لارنگوسکوپ به بالا و جلو برده شود که در این حالت لیگامانهای هیپو گلوتی کشیده می شود. اگر از تیغه سر کج (Macintosh) استفاده مینمایید تیغه را به سمت بالای اپیگلوت ، و اگر از تیغه راست (Miller) استفاده میکنید تیغه را به زیر اپیگلوت هدایت نمایید .

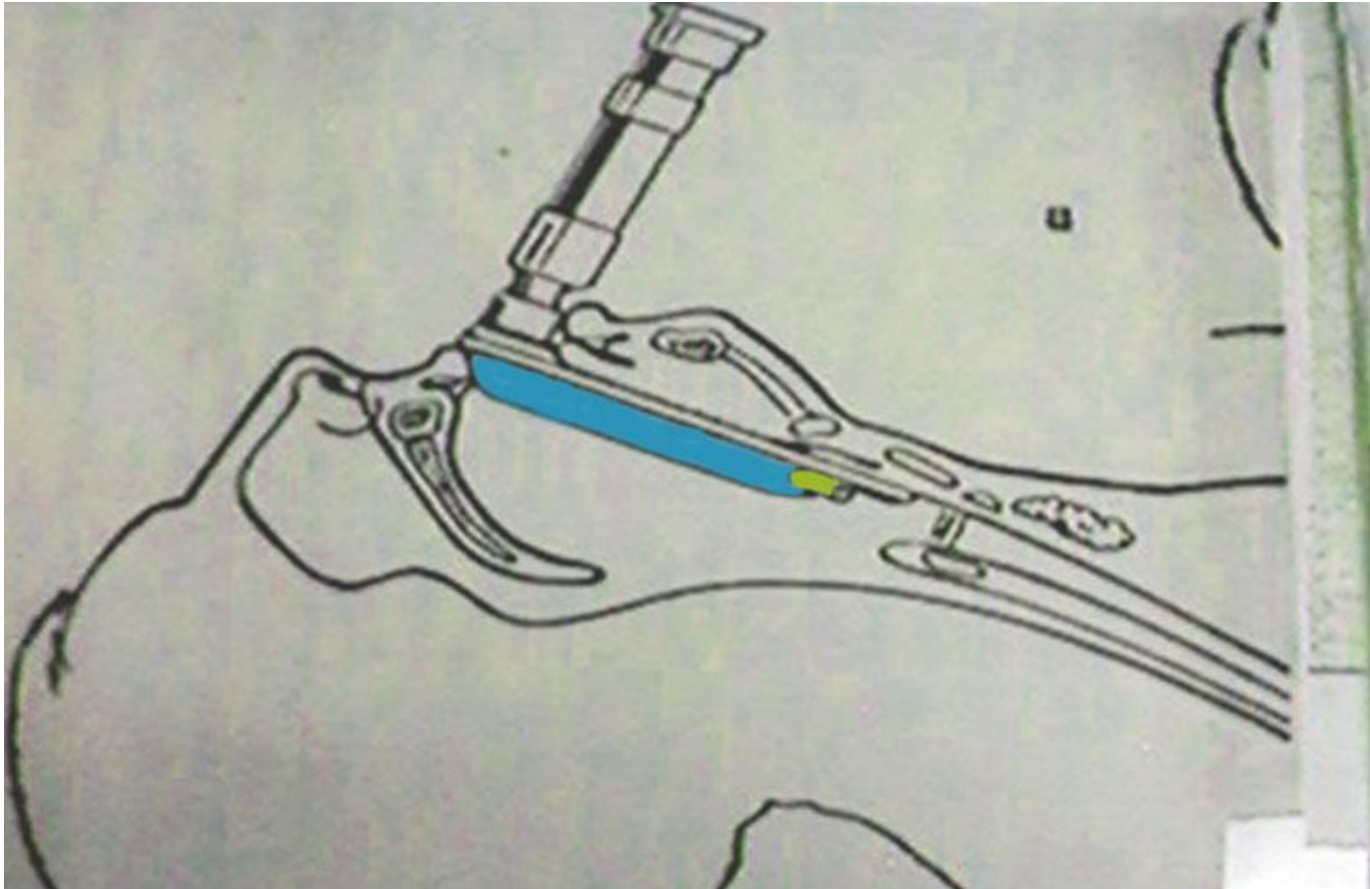
دیدن گلوت و جابجا کردن اپیگلوت  
(به سمت بالا و جلو کشیده شود)

- سپس دسته لارنگوسکوپ را بطور مستقیم بالا بکشید ( نچرخانید).



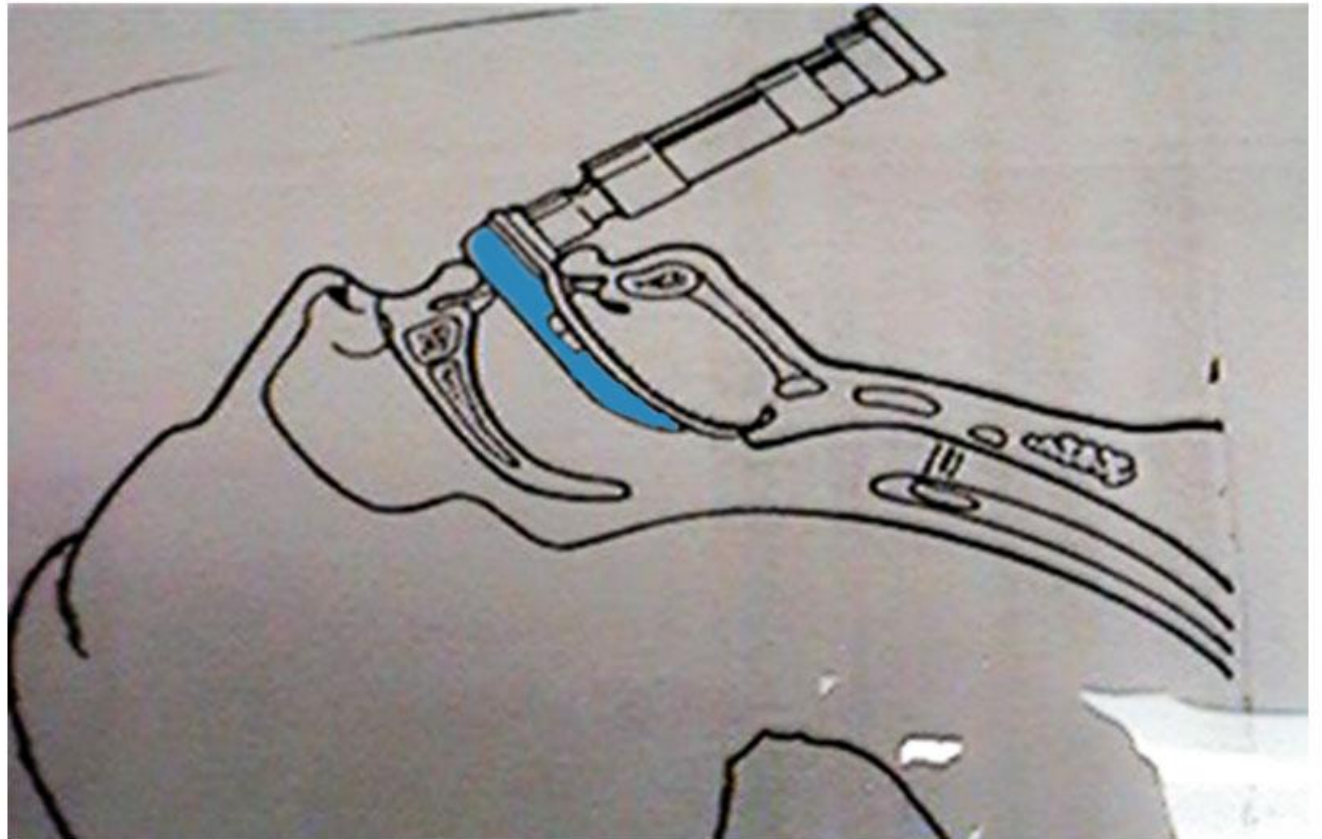
# انتوباسیون تراشه

تیغه مستقیم (Miller)



# انتوباسیون تراشه

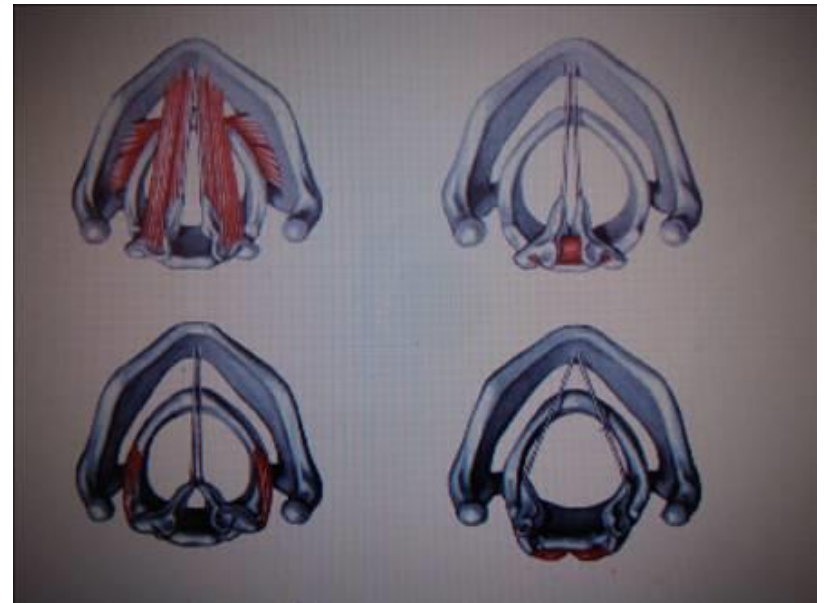
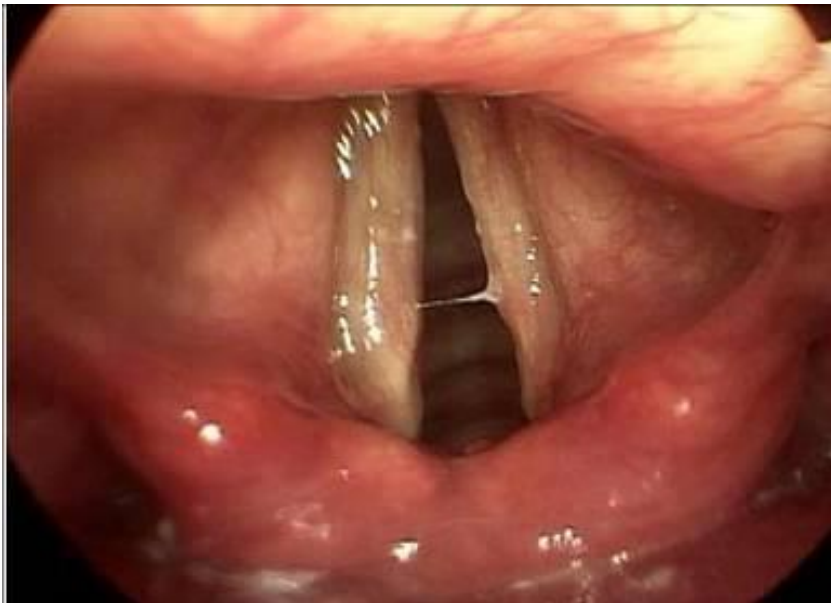تیغه انحنای دار (Macintosh)



# انتوباسیون تراشه

- نحوه لوله گذاری تراشه (ادامه):

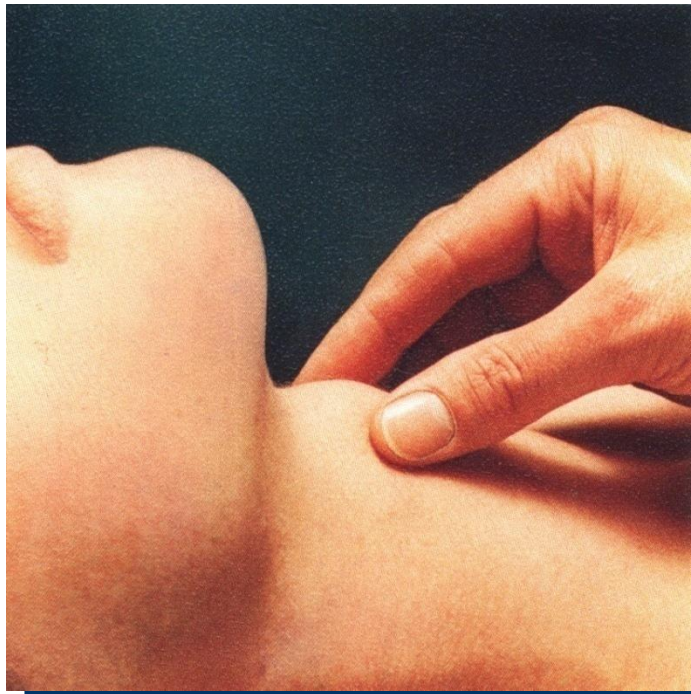- حالا گلوت و تارهای صوتی را میبینید و بآسانی لوله گذاری را می توانید انجام دهید. فقط کافی است کاف لوله تراشه از گلوت عبور کند.



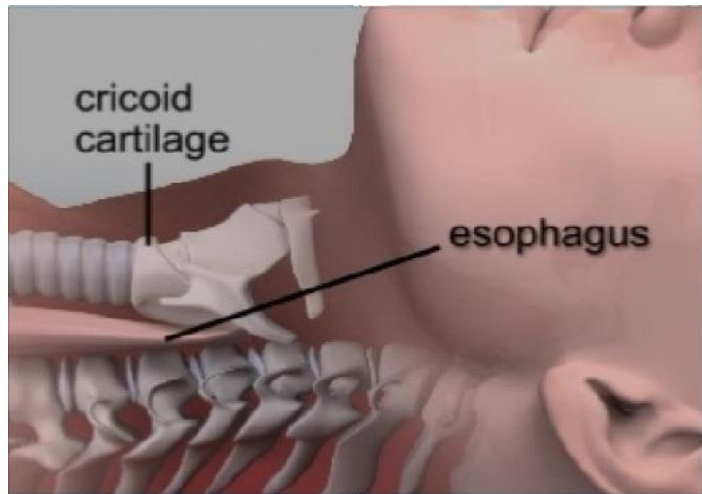
# انتوباسیون تراشه

## نحوه لوله گذاری تراشه (ادامه):

- نفر دوم ابتدا لوله تراشه را امتحان نموده ، گاید را داخل آن بطوری که از نوک لوله خارج نشود قرار داده لوله را در دست چپ نگه داشته و در زمان مناسب لوله را تحویل نفر اول داده، سپس گوشه لب بیمار را برای دید بهتر پایین کشیده و با دست راست بر روی غضروف انگشتی (cricoid) فشار میدهد (Cricoid Pressure). انجام این مانور می تواند باعث جلوگیری از آسپیراسیون، رگورژیتاسیون و باد شدن معده از هوا گردد (البته تحقیقات جدید اجماع این مانور را به منظور جلوگیری از آسپیراسیون و رگورژیتاسیون زیر سوال برده اند.)



مانور Sellick (30 تا 40 نیوتن – 8 تا 9 پوند)



... the blade, it can become entrapped, preventing

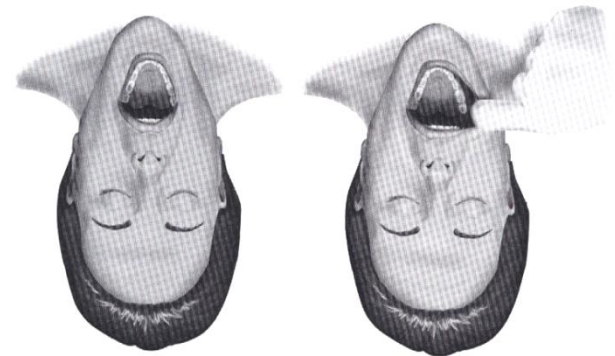


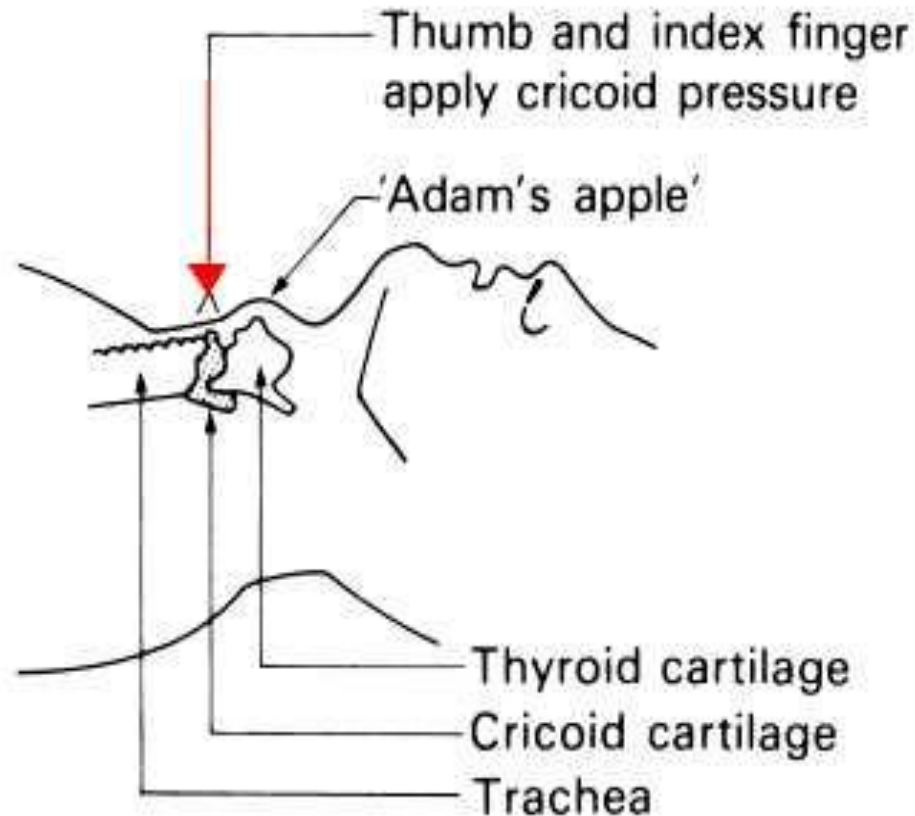
FIG. 6.8. Retraction of the corner of the mouth by an assistant's index finger will provide ample room for unobstructed passage of the ETT.

# انتوباسیون تراشه

## Sellick's Maneuvre, applying cricoid pressure

توجه: مانور سلیک بر اساس گاید لاین جدید انجمن قلب آمریکا (2010) یک مانور اختیاری است و در صورتی که انجام این مانور باعث سخت تر شدن لارنگوسکوپی و تهویه گردد انجام آن توصیه نمی شود.

**THIS IS IMPORTANT**



# انتوباسیون تراشه

**توجه:** در صورت نمایان نشدن تارهای صوتی و یا اپیگلوت در حین انجام لارنگوسکوپی، می توان از

**مانور** (BURP (Backwards Upwards Rightwards Pressure استفاده کرد.

در این مانور فشاری از خارج بسمت عقب، بالا و راست بر غضروف تیروئید وارد می شود که هدف آن قرار دادن قسمت بیشتری از مجرای گلوت در محدوده دید لارنگوسکوپیست می باشد.

# انتوباسیون تراشه

کالریمتر



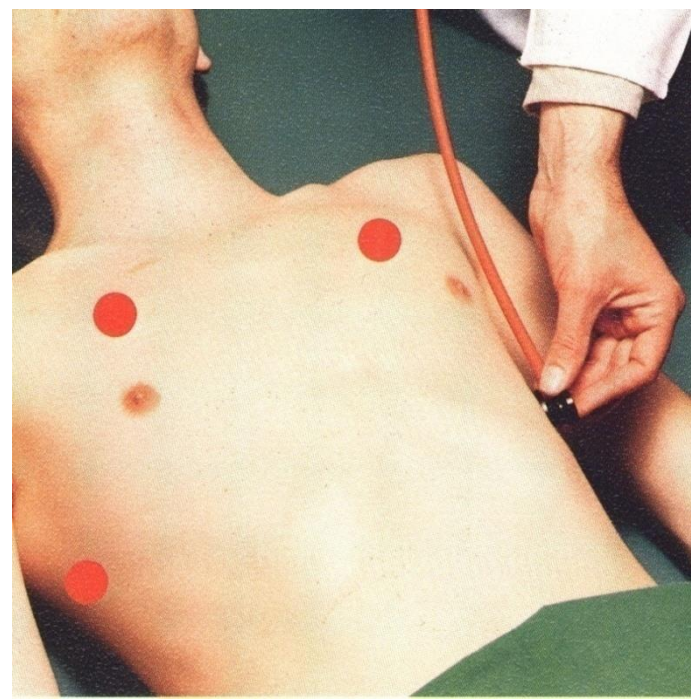
نحوه لوله گذاری تراشه (ادامه):

کنترل صدای تنفسی ریتین با فشردن بگ و اطمینان از محل صحیح لوله تراشه با استفاده از نشانگر دی اکسید کربن انتهای بازدمی (در افراد دارای ضربان قلب خود بخودی) و یا Self Inflating Bulb (در افراد ایست قلبی که برون ده قلبی ندارد).

© Capnography.Com



Fig. 1



# انتوباسیون تراشه

## راه های تائید لوله گذاری تراشه

- یکی دیگر از روشهای ثانویه تائید محل قرار گیری صحیح لوله تراشه مشاهده بخار تنفسی در جدار داخلی لوله تراشه بعد از انتوباسیون می باشد. این روش قابل اطمینان نیست زیرا ممکن است در انتوباسیون مری هم بخار در جدار داخلی لوله تراشه مشاهده شود.
- یک روش دیگر استفاده از دستگاه دتکتور ازوفازیال (EDD) می باشد. در این روش با استفاده از سرنگ مخصوص که به انتهای لوله تراشه متصل می کنیم بصورت آرام اسپیره کرده در صورت قرارگیری صحیح لوله تراشه سرنگ به راحتی به عقب کشیده می شود ولی در انتوباسیون مری مقاومت در برابر اسپیراسیون وجود دارد. در این روش می شود از یک وسیله حبابی شکل (شبيه پوآر) هم استفاده نمود که حباب ابتدا فشرده شده و به انتهای لوله تراشه متصل می شود که در صورت انتوباسیون صحیح حباب به راحتی باز شده ولی در انتوباسیون مری باز نمی شود. این روش محدودیتهای در افراد بسیار چاق، اواخر حاملگی، حمله آسم پایدار یا ترشحات فراوان تراشه دارد.



Wee device



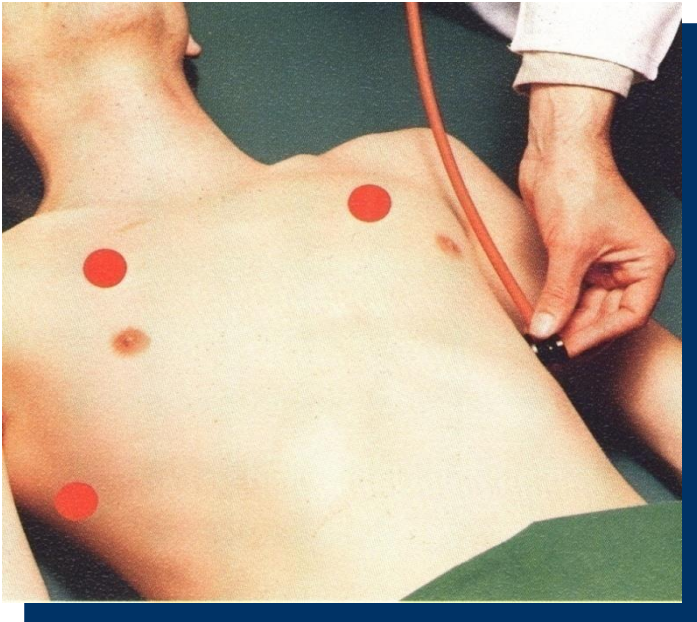
Self-inflating  
bulb

**Fig. 1**

# انتوباسیون تراشه

## راه های تأیید لوله گذاری تراشه

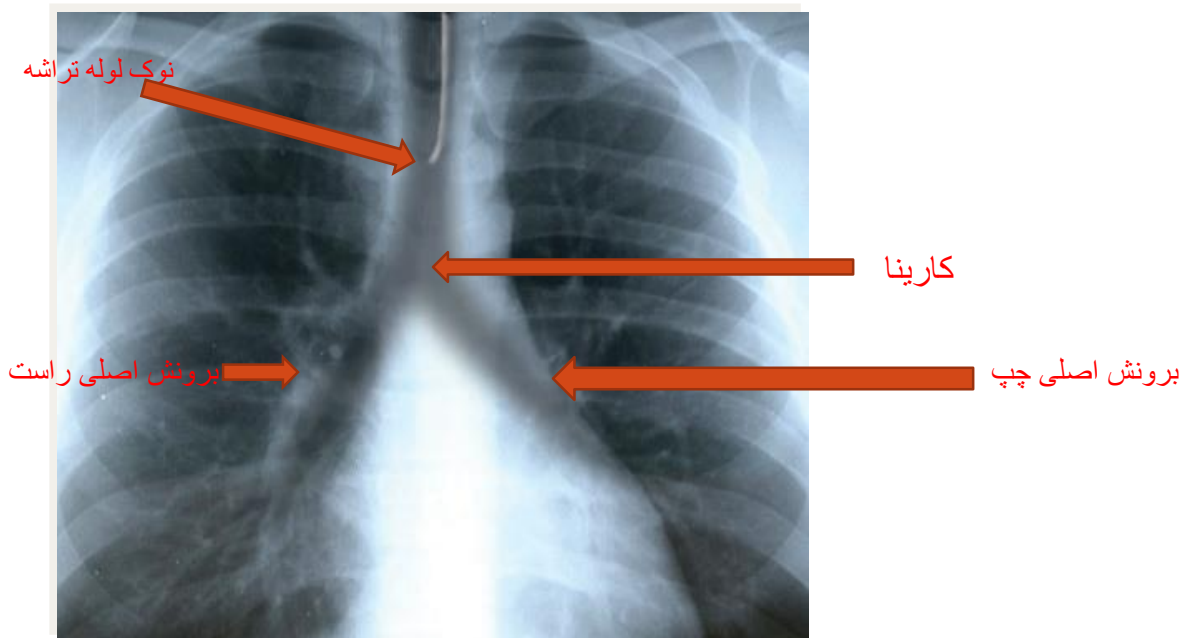
- تأیید انتوباسیون تراشه صحیح می تواند بصورت اولیه در حین لارنگوسکوپی مستقیم انجام گیرد. در این روش در حین لارنگوسکوپی مستقیم می توان با مشاهده عبور لوله تراشه از بین تارهای صوتی از قرار گیری صحیح لوله تراشه داخل نای اطمینان حاصل کرد. ولی این روش محدودیتهایی هم دارد. در بیماران دارای ترشحات زیاد پشت حلق (خون یا سایر ترشحات)، اختلالات آناتومیک (گردن کوتاه، دندانهای نیش بلند و زبان بزرگ) مشاهده مستقیم تارهای صوتی در حین لارنگوسکوپی با مشکل همراه است.
- در صورت عدم اطمینان از تأیید اولیه محل قرارگیری لوله تراشه داخل نای در حین لارنگوسکوپی بایستی از روشهای تأیید جایگزین و ثانویه استفاده نمود. یکی از این روشها سمع صداهای GURGLING در ناحیه اپیگاستر می باشد. اگرچه ممکن است این روش نشان دهنده انتوباسیون مری باشد ولی موارد مثبت کاذب در این ممکن است بالا باشد. روش دیگر سمع صداهای ریوی می باشد. سمع صداهای ریوی در محیط های شلوغ مثل اورژانس مشکل است، علاوه بر این در نوزادان و کودکان صدای هوا داخل مری و معده ممکن است از قفسه سینه بیمار بعنوان صدای ریوی سمع گردد.



# انتوباسیون تراشه

## راه های تأیید لوله گذاری تراشه

• روش دیگر تهیه گرافی قفسه سینه می باشد که سالیان سال بعنوان استاندارد طلائی تأیید محل صحیح قرارگیری لوله تراشه مطرح بود. ولی در حال حاضر روشهای دیگری جایگزین آن شده اند. محدودیتهای این روش شامل احتمال جابجایی لوله تراشه در حین گرفتن گرافی و عدم تشخیص انتوباسیون تراشه از مری در یک گرافی قفسه سینه قدامی خلفی (بعلت قرارگیری مری در راستای تراشه و خلف آن) می باشد (شکل زیر : انتهای خط حاجب لوله تراشه در گرافی قفسه سینه نمایان شده است).

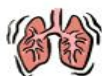


# انتوباسیون تراشه

## راه های تأیید لوله گذاری تراشه

• یک روش دیگر استفاده از اندازه گیری میزان دی اکسید کربن انتهای بازدمی (با دستگاه کاپنوگرافی یا با روش کالریمتریک) می باشد. در صورت استفاده از روش کالریمتریک تغییر رنگ آن برای ما نشان دهنده محل لوله تراشه است. در انتوباسیون صحیح رنگ آن زرد می شود ولی در صورت ارغوانی شدن نشان دهنده انتوباسیون مری، ایست قلبی طولانی یا کیفیت پایین CPR می باشد. محدودیتهای این روش کافی نبودن نور محیط، مصرف نوشابه های گازدار یا وجود ترشحات مجاری هوایی می باشد. دستگاه کاپنوگرافی میزان ETco<sub>2</sub> را هم بصورت عددی و هم بصورت نمودار نشان می دهد که محدوده طبیعی آن حدود  $40 \pm 5$  میلیمترجیوه می باشد. در صورت انسداد لوله تراشه، جابجائی آن کاپنوگرافی سریعاً اختلال را نشان می دهد. علاوه بر آن دانستن میزان ETco<sub>2</sub> به پزشک می تواند در تخمین فعالیت قلبی-تنفسی و کفایت احیا اطلاعات مفیدی را بدهد.

کالریمتر

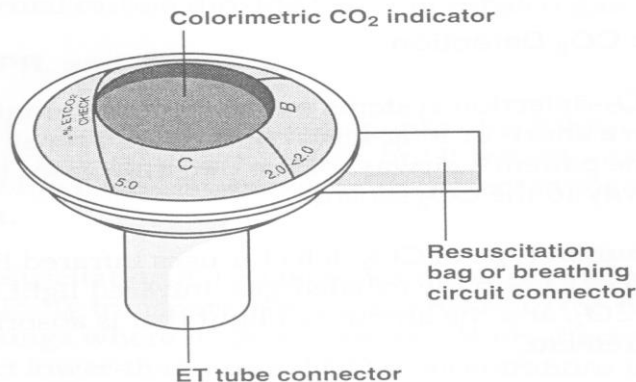


# انتوباسیون تراشه

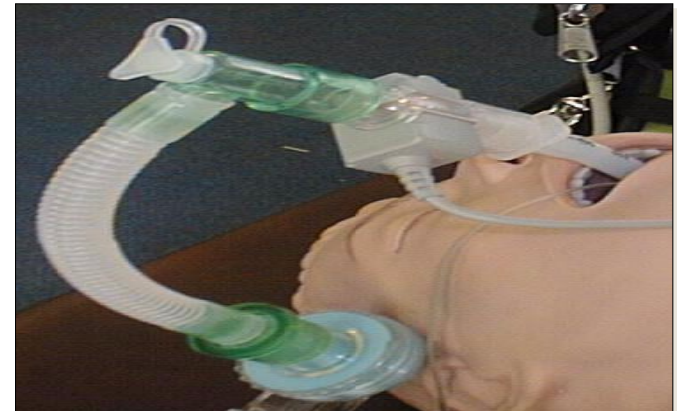## راه های تأیید لوله گذاری تراشه

- **کاپنوگرافی** وسیله‌ای است که جهت پایش و اندازه گیری لحظه‌ای میزان دی اکسید کربن انتهای بازدمی (ETCO<sub>2</sub>) بیمار به کار می‌رود. این وسیله در اتاق عمل، اورژانس و بخش های مراقبت‌های ویژه قابل استفاده است. کاربرد آن در مراقبت پیش بیمارستانی، به ویژه برای ارزیابی جای گیری صحیح لوله داخل نای به طور قابل توجهی افزایش یافته است.
- در صورتی که بیمار دارای نبض خودبخودی و برون ده قلبی باشد، عدم وجود دی اکسید کربن در هوای بازدمی قویاً نشان می‌دهند این است که لوله در مری قرار گرفته است؛ وجود دی اکسید کربن، جای گیری صحیح لوله داخل نای را نشان می‌دهد. کاپنوگرافی می‌تواند برای حصول اطمینان از محل صحیح لوله به دنبال قرار دادن آن در داخل نای و برای کنترل محل لوله در طی تهویه و CPR به کار برده شود.
- در زمان احیاء قلبی ریوی وجود دی اکسید کربن در بازدم علاوه بر تأیید محل صحیح قرارگیری لوله داخل نای، کفایت ماساژ و کفایت گردش خون ریوی و سیستمیک را نشان می‌دهد.
- کاپنومترها به صورت وسایل سنجش یک بار مصرف با کمک رنگ‌ها (در مقایسه با رنگ‌های استاندارد) یا به صورت مانیتورهای الکترونیکی در دسترس هستند.
- این وسایل در امتداد یا در کنار لوله داخل نای و وسیله تهویه متصل می‌شوند. تغییر رنگ در وسیله سنجش یک بار مصرف یا نوعی نور در مانیتور الکترونیکی جای گیری صحیح لوله را تأیید می‌کند. در وسیله سنجش یک بار مصرف، محتوای کم CO<sub>2</sub> در هوای دمی باعث ارغوانی شدن وسیله می‌شود. در حالی که محتوای بالاتر CO<sub>2</sub> در هوای بازدمی آن را زرد رنگ می‌کند. در حال حاضر برخی از انواع الکترونیکی، پالس اکسی متری، میزان ETCO<sub>2</sub>، فشارخون، سرعت نبض، سرعت تنفس، و درجه حرارت بدن را در یک دستگاه واحد نشان می‌دهند.
- اگر چه کاپنوگرافی دقیق است، در حین ایست قلبی سطح ETCO<sub>2</sub> به شدت کاهش می‌یابد. بنابراین، در این بیماران ممکن است علی‌رغم جای گیری صحیح لوله داخل نای تغییر رنگی در آشکار کننده ETCO<sub>2</sub> دیده نشود.

### کالریمتر



### کاپنوگرافی mainstream



# انتوباسیون تراشه

## راه های تأیید لوله گذاری تراشه

- روش جدیدی که به تازگی از آن جهت تأیید انتوباسیون صحیح استفاده شده سونوگرافی تراشه و قفسه سینه بلافاصله یا در حین انتوباسیون می باشد. سونوگرافی قفسه سینه یک روش غیر مستقیم برای نشان دادن حرکت ریه ها در حین ونتیلاسیون از طریق لوله تراشه می باشد. این روش بصورت فوری و در عرض چند ثانیه قابل انجام است. در این روش از پروب سطحی سونوگرافی استفاده شده و پروب در فضای بین دنده ای 2-3 دو طرف بصورت قرینه و در خط میدکلاویکولار قرار داده می شود. در صورت انتوباسیون تراشه حرکت ریه ها بصورت حرکات لغزشی (lung sliding) که بعنوان علامت comet sign گفته می شود، نشان داده می شود. غیر قرینه بودن حرکات لرزشی ریه ها نشان دهنده انتوباسیون برونش اصلی راست بوده و بایستی لوله تراشه به عقب کشیده شود.
- سونوگرافی تراشه در حین انتوباسیون اندوتراکئال همچنین بعنوان T.R.U.E (Tracheal rapid ultrasound exam) هم گفته می شود. در این روش حین انتوباسیون پروب سونوگرافی بر روی حنجره و گلوت از بیرون قرار گرفته و عبور لوله از داخل تراشه بررسی می شود. دو علامت در این روش معرفی شده که شامل علامت عبور گلوله (bullet sign) که حین عبور لوله تراشه از مابین تارهای صوتی مشاهده می شود و علامت دیگر علامت طوفان برف (snow storm sign) که در حین عبور لوله تراشه در داخل تراشه مشاهده می شود.

- ارزیابی راه هوایی
- انتوباسیون داخل تراشه (ETI)
- **انتوباسیون با توالی سریع (RSI)**
- انتوباسیون با انگشت دست (DI)
- عوارض لارنگوسکوپی و انتوباسیون
- راه هوایی ماسک حنجره ای (LMA)
- لوله ترکیبی مری نای (ETC)
- کریکوتیروئیدوتومی

لوله گذاری با توالی سریع  
Rapid Sequence Intubation  
(RSI)

## لوله گذاری با توالی سریع

- شایعترین روش مورد استفاده برای لوله گذاری اورژانس، لوله گذاری با توالی سریع از طریق لارنگوسکوپی مستقیم می باشد (RSI (Rapid Sequence Intubation) می باشد.
- RSI به عنوان روش انتخابی در بیشتر لوله گذاریهای اورژانسی پذیرفته شده است.
- RSI اساس و پایه مدیریت مدرن اورژانس راه هوایی می باشد و برای رسیدن به هدف لوله گذاری تراشه، تجویز همزمان یک عامل سداتیو پر قدرت و یک شل کننده عضلات اسکلتی لازم می باشد. در این روش انتوباسیون با کمترین احتمال آسیب راسیون فراهم می شود.
- مفهوم اصلی روش RSI این است که یک بیمار را از نقطه شروع (مثلا هوشیار و دارای تنفس خودبخودی) به یک حالت بدون هوشیاری و با فلج عضلانی-عصبی ببریم. در بیمارانی که قبل از القا داروهای بیهوشی، ناشتا نباشند خطر آسیب راسیون محتویات معده بالاتر است.
- استفاده از تهویه با فشار مثبت قبل از انتوباسیون موجب عبور هوا بداخل معده و در نتیجه دیستانسیون و احتمالاً افزایش خطر رگورژیتاسیون و آسیب راسیون خواهد گردید.
- هدف RSI پرهیز از تهویه با فشار مثبت است تا زمانی که لوله داخل تراشه با کاف پر شده بطور دقیق داخل تراشه قرار گیرد و این امر نیازمند آن است که یک فاز پره اکسیژناسیون مناسب داشته باشیم تا نیتروژن باقیمانده در ریه با اکسیژن جایگزین شود. در نتیجه یک بیمار بالغ با وضعیت عمومی نرمال می تواند قبل از افت اشباع اکسیژن شریانی به زیر 90%، چندین دقیقه وضعیت آینه را تحمل نماید.

# لوله گذاری با توالی سریع

- با استفاده از RSI، همچنین لوله گذاری داخل تراشه موفق با شل کردن کامل عضلانی بیمار، تسهیل می شود، که موجب دسترسی بهتر به راه هوایی بیمار می شود. نهایتاً "RSI کنترل دارویی پاسخ های فیزیولوژیک به لارنگوسکوپی و لوله گذاری را به ما می دهد و عوارض بالقوه ناسازگار را تخفیف می دهد. این عوارض شامل افزایش دیررس فشار داخل مغزی (ICP) در پاسخ به روش انجامی و تخلیه سمپاتیک ناشی از لارنگوسکوپی می شود.

- RSI یک مجموعه از مراحل مجزا و جدا از هم است و هر مرحله بایستی طراحی و اجرا گردد.

- RSI شامل 7 مرحله می باشد

1. آماده سازی (Preparation)

2. پره اکسیژناسیون (Preoxygenation)

3. پیش درمانی (Pretreatment)

4. پارالیز و القای خواب (Paralysis with Induction)

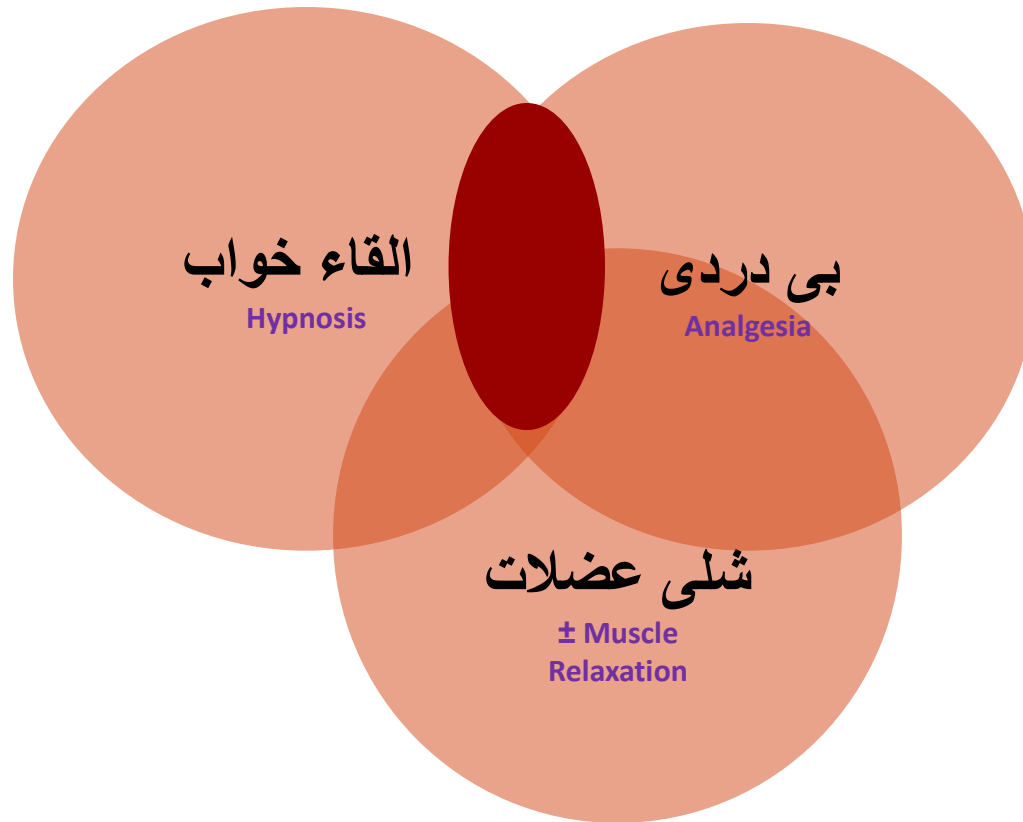
5. وضعیت دهی مناسب (Positioning)

6. لوله گذاری (Placement of tube)

7. اقدامات بعد از لوله گذاری (Post intubation management)

# لوله گذاری با توالی سریع

ما در RSI سعی می کنیم تا با استفاده از یک داروی مخدر، یک داروی هوشیر وریدی و همچنین داروی شل کننده عضلانی اسکلتی، بهترین شرایط را برای انجام لوله گذاری سریع یک بیمار اورژانسی در کمترین زمان ممکن فراهم کنیم.



# لوله گذاری با توالی سریع "مخدرها"

## لوله گذاری با توالی سریع "مخدرها"

- مخدرها در مرحله سوم RSI بکار می روند (پیش درمانی یا Pretreatment)
- در طی 30 سال گذشته 3 اپیوئید جدید از خانواده پی پریدینها وارد بیهوشی بالغین شده که شامل سوفنتانیل، آلفنتانیل و رمی فنتانیل می باشند(2).
- اپیوئیدها در مرحله سوم RSI بکار می روند.
- فنتانیل ماده ای صناعی از دسته مپریدینها است که 250 بار قویتر از مورفین می باشد.
- در کبد توسط دالکیلاسیون و هیدروکسیلاسیون متابولیزه شده و متابولیتهايش بداخل ادرار دفع می شوند. طول مدت اثر بیدردی بعد از تزریق 1/5 میکروگرم به ازای هر کیلوگرم بدن معمولا 30 دقیقه می باشد.
- عوارض جانبی مهم فنتانیل که در بیشتر از 10% بیماران دیده می شود شامل اسهال، تهوع، یبوست، خشکی دهان، بی خوابی، گیجی، خستگی، تعریق و عوارض کمتر شایع شامل سردرد، بی اشتهایی، توهم، اضطراب، کوتاهی تنفس، آپنه و احتباس ادراری می باشد.
- یک عارضه دیگر فنتانیل که معمولا" در دوزهای بالاتر دیده می شود سندرم Wooden Chest می باشد، که با سفتی قفسه سینه و آپنه و فلکسیون مچ دستها مشخص می شود و با تجویز عوامل شل کننده غیر دپلاریزان درمان می شود.

## لوله گذاری با توالی سریع "مخدرها"

- آفنتانیل از همگروه‌های دیگر فنتانیل است که فقط یک دهم قدرت فنتانیل را دارد و طول مدت اثرش یک سوم فنتانیل می‌باشد ولی شروع اثرش 4 برابر سریعتر از فنتانیل می‌باشد. عوارض قلبی-عروقی آفنتانیل نسبت به فنتانیل و رمی فنتانیل کمتر بوده ولی سرکوب تنفسی بیشتری ایجاد کرده، بنابراین نیاز بیشتری به مونیتور تنفسی دارد.
- رمی فنتانیل دارویی دیگر از این گروه است که 2 برابر فنتانیل قدرت اثر دارد و فوق العاده کوتاه اثر می‌باشد. عوارض آن شامل کاهش تون سمپاتیک، ایست تنفسی، کاهش ضربان قلب، فشار خون، تعداد تنفس و حجم جاری تنفسی می‌شود. رژی‌دیته عضلانی هم دیده شده است.
- سو فنتانیل داروی دیگر این دسته که قدرت اثر آن 10-5 برابر بیشتر از فنتانیل است، ولی طول مدت اثرش همانند فنتانیل می‌باشد. عوارض آن شامل ایست تنفسی، نامنظمی ریتم قلبی، تغییرات فشار خون و تهوع و استفراغ می‌باشد. ولی عوارض قلبی-عروقی آن نسبت به فنتانیل کمتر می‌باشد.

# لوله گذاری با توالی سریع

”شل کننده های عضلانی دیپولاریزان

و

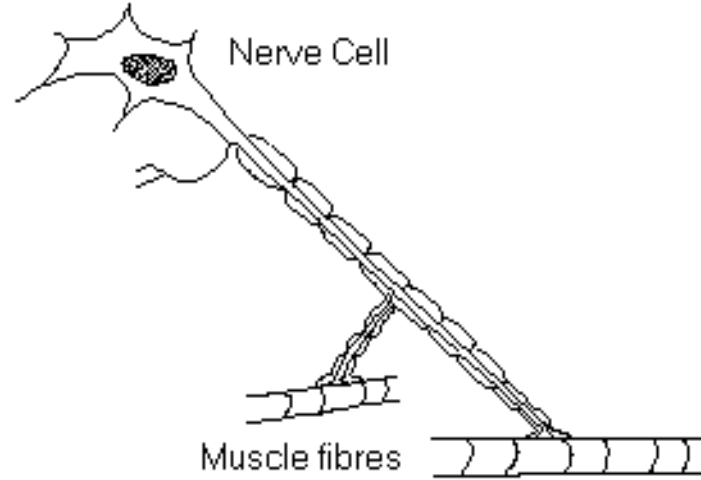
غیر دیپولاریزان

“

## لوله گذاری با توالی سریع

”شل کننده های عضلانی دپولاریزان“

آناتومی محل اتصال عصب و عضله



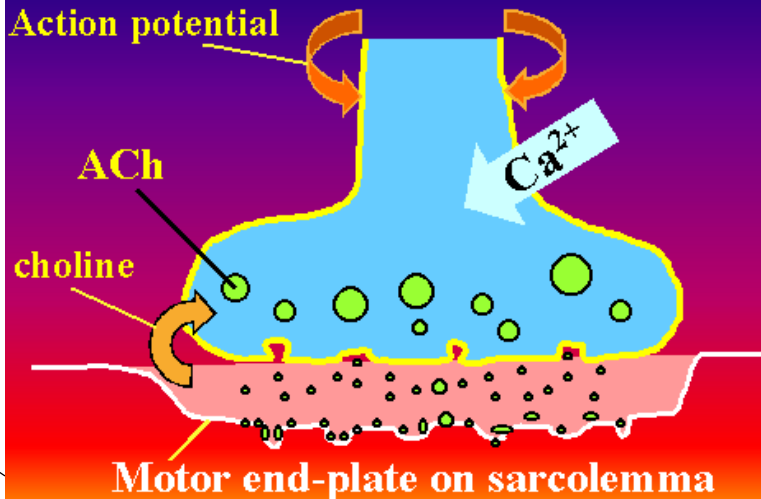
یک فیبر عصبی چند فیبر عضلانی را عصب می دهد.

یک فیبر عصبی با فیبرهای عضلاتش را واحد حرکتی می نامند.

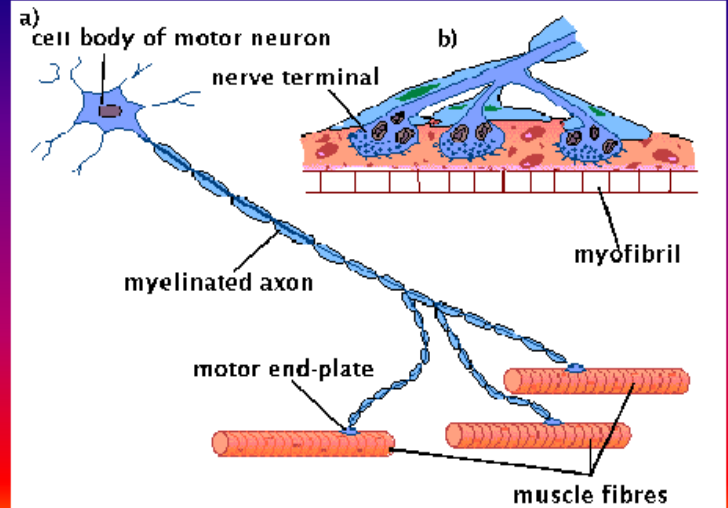
NMJ در ماه دوم جنینی تکامل می یابد.

گیرنده های استیل کولین در پست جانکشن از دو گیرنده آلفا - بتا - گاما و دلتا تشکیل شده است.

### Quantal release of ACh



### The motor end-plate



## لوله گذاری با توالی سریع

”شل کننده های عضلانی دیپولاریزان“

آناتومی محل اتصال عصب و عضله

”شل کننده های عضلانی در صفحه محرکه انتهایی روی گیرنده های کولینرژیک نیکوتینیک اثر می کنند“

• قطع هدایت عصب حرکتی باعث شلی عضلات تحت تاثیر آن می شود.

• شلی عضلانی در بیهوشی به مهار تون عضلات در حال استراحت اطلاق می شود.

شل کننده ها در مرحله چهارم RSI بکار می روند (پارالیز و القای خواب – Paralysis with Induction)

## دو نوع بلوک عصبی عضلانی وجود دارد:

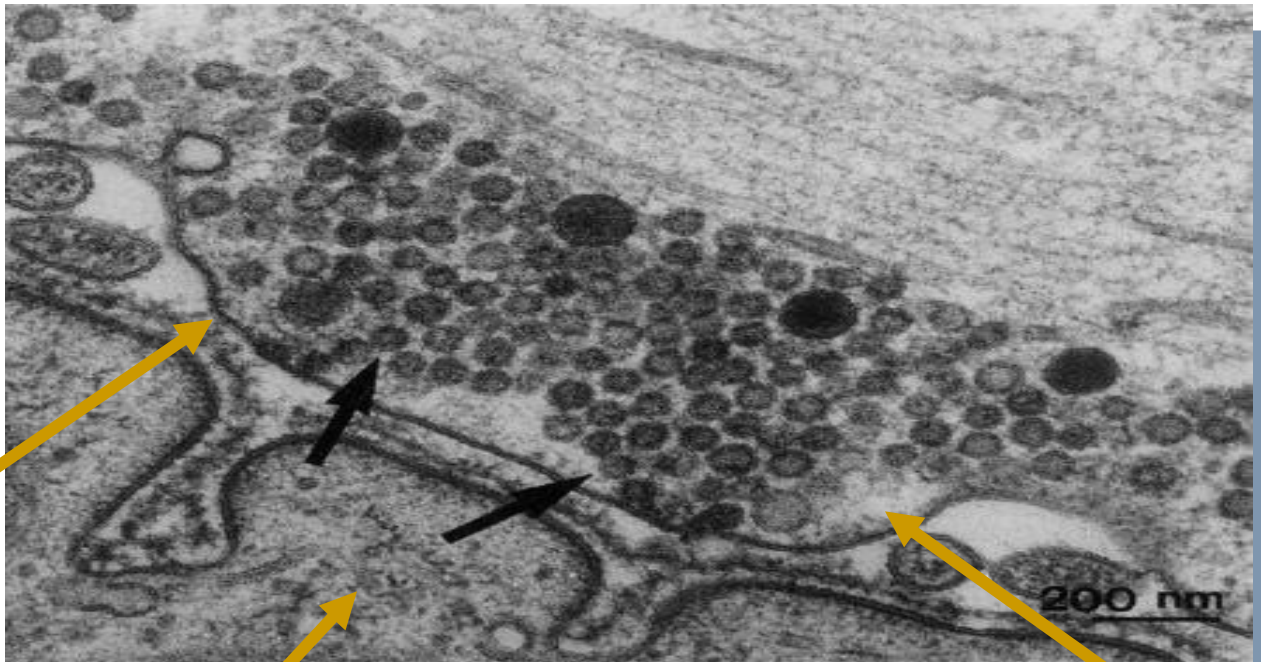
1. بلوک عصبی عضلانی دیپولاریزان
2. بلوک عصبی عضلانی غیر دیپولاریزان

# لوله گذاری با توالی سریع

” شل کننده های عضلانی دپولاریزان “

## آناتومی محل اتصال عصب و عضله

- پیامبر شیمیایی سیناپس عصبی عضلانی استیل کولین است .
- استیل کولین در تگمه انتهایی عصب در داخل وزیکولها قرار دارد هر وزیکول 5000-10000 مولکول استیل کولین دارد.
- تحریک عصبی باعث آزاد شدن استیل کولین به داخل سیناپس عصبی می شود و یون کلسیم آن را تسهیل می کند.



سکاف سیناپسی

تگمه انتهایی عصب

صفحه انتهایی عضله

# لوله گذاری با توالی سریع

”شل کننده های عضلانی دیپولاریزان“

آناتومی محل اتصال عصب و عضله

**Leptocurares:** Long, Thin, Felexible Molecule

• شل کننده های عضلانی دیپولاریزان مثل استیل کولین اثر می کنند.

• فاسیکولاسیون : هارتمن نشان داد که هدایت آکسونال آنتی دروماتیکالی به علت اتصال سوکسینیل کولین به رستورهای نیکوتینی پره جانکشنال باعث فاسیکولاسیون می شود.

# لوله گذاری با توالی سریع

”شل کننده های عضلانی دپولاریزان“

فارماکولوژی سوکسینیل کولین

- بوسیله آنزیم پسودوکولین استراز (پلاσμα کولین استراز، بوتیریل کولین استراز) که در کبد و پلاσμα موجود است متابولیزه می شود.

# لوله گذاری با توالی سریع

”شل کننده های عضلانی دپولاریزان“

فارماکولوژی سوکسینیل کولین

## اثرات جانبی ساکسینیل:

- آریتمی های قلبی (برادی کاردی و ریتم جانکشنال)
- افزایش ترشحات بزاق
- درد عضلانی
- اسپاسم عضله ماستر
- افزایش فشار معده
- افزایش فشار مغز
- افزایش فشار چشم
- (1 دقیقه بعد از تجویز SUX رخ داده و بعد از 4-)
- 2 دقیقه به اوج خود رسیده و بعد از 6 دقیقه از بین می رود و با تجویز آدالات زیر زبانی جلوگیری می شود)
- هیپرترمی بدخیم در اطفال
- هیپرکالمی
- تشدید اسیدوز متابولیک

# لوله گذاری با توالی سریع

” شل کننده های عضلانی دپولاریزان“

فارماکولوژی سوکسینیل کولین

## عواملی که هیپرولیز سوکسینیل کولین را به تاخیر می اندازند:

- |   |   |
|---|---|
| 1. بیماری کبدی                                  | 8. کانسرها مخصوصا کانسر ریه ( oat cell carcinoma) |
| 2. حاملگی                                       | 9. متوکلوپرامید                                   |
| 3. سوختگی                                       | 10. رابدو میولیز در دسیتروفی دوشن                 |
| 4. قرص ضد بارداری                               | 11. شیمی درمانی (نیتروژن موستارد , سیکلوفسفامید)  |
| 5. داروهای MAO و آنتی دپرسانت                   | 12. هگزا فلورونیوم , تربوتالین                    |
| 6. قطره اکوتیو فات که در گلوکوم استفاده می شود. | 13. بتابلوکرها مثل اسمولول                        |
| 7. داروهای سیتوتوکسیک و حشره کش های ارگانوفسفره |   |

# لوله گذاری با توالی سریع

”شل کننده های عضلانی دپولاریزان“

کنترا اندیکاسیون تزریق سوکسینیل کولین

## مواردیکه از تجویز **SUX** باید پرهیز شود:

1. ترمیم پارگی چشم
2. بیماری که برای ترمیم پارگی بخیه های جراحی قبلی مراجعه کرده است.
3. بیماری که زیر بیهوشی بیدار می شود ; نباید از **SUX** برای آرام کردن بیمار استفاده کرد و بلکه باید از روشهای دیگر غیر از **MR** استفاده کرد یا عمق شلی عضلانی ناشی از **NDMR** را افزود.

# لوله گذاری با توالی سریع

”شل کننده های عضلانی  
غیر دپولاریزان“

Pachycurares: Large, Heavy, Rigid Rings

الف : تقسیم بندی از نظر ساختمان شیمیایی

ب : تقسیم بندی از نظر طول اثر

# لوله گذاری با توالی سریع

شل کننده های عضلانی غیر دیپولاریزان

## تقسیم بندی از نظر ساختمان شیمیایی

1. استروئیدی: پانکورونیوم؛ پایپکورونیوم؛ و کورونیوم؛ راپاکورونیوم (ORG9487)؛ روکورونیوم (ORG 9426)

قدرت زیاد - عدم هیستامین ریلیز و خاصیت واگولیتیک

2. بنزیل ایزو کینولین: کورار؛ آترا کوریوم؛ گلامین؛ متوکورین؛ میوا کوریوم؛ دگزا کوریوم؛ سیس آترا کوریوم

قدرت زیاد - عدم واگولیتیک و خاصیت هیستامین

3. فنولیک اثر: گلامین

اولین MR استفاده شده در کلینیک - واگولیتیک شدید - دفع کلیوی - طولی الاثر

4. آلكالوئید استریکتوس: آلكرونیوم

طولی الاثر - واگولیتیک کم - دفع کلیوی - دفع ناچیز صفاوی

# لوله گذاری با توالی سریع

شل کننده های عضلانی غیر دیپولاریزان

## تقسیم بندی از نظر طول اثر

1. طولانی اثر: پانکورنیوم؛ پایپکورونیوم؛ کورار؛ دگزا کوریوم؛ گالامین؛ متوکورین؛ آلکورونیوم

2. متوسط اثر: آتراکوریوم؛ وکوروبیوم؛ روکوروبیوم (ORG 9426) سیس آتراکوریوم

3. کوتاه اثر: میواکوریوم؛ راپاکوروبیوم (ORG9487)

# لوله گذاری با توالی سریع

شل کننده های عضلانی غیر دپولاریزان

- ❖ شل کننده های غیر دپولاریزان آنا لوگ استیل کولین هستند.
- ❖ شل کننده های غیر دپولاریزان در اتصال به رسپتورهای نیکوتینیک با استیل کولین رقابت می کنند.
- ❖ از رسیدن تحریکات عصبی به عضله مانع می شوند و شلی ایجاد می شود.
- ❖ در صد اشغال گیرنده های عصبی عضلانی که باعث شلی می شود در عضلات مختلف متفاوت است.
- ❖ در اکثر عضلات 80-90 در صد اشغال رسپتور شلی ایجاد می کند و در بعضی 75٪ اشغال شلی ایجاد میکند.

# لوله گذاری با توالی سریع

شل کننده های عضلانی غیر دیپولاریزان

دارو	قدرت	ED95 (mg/kg)	طول اثر ED95 (min)	اثرات قلبی عروقی	دفع Elimination
پاولن	1	0.07	~60	HR, BP	60% kidney 40% liver
گالامین	0.025	2.8	~60	HR, BP	100% kidney
کورار	0.14	0.5	~60	Histamine release $\bar{BP}$ , ganglionic blockade	40% kidney 60% liver
متوکورین	0.25	0.28	~60	1/3 histamine of curare $\bar{BP}$ , ganglionic block	60-90% kidney
وکرونیم	0.9	0.056	~25	None	50% liver 20% kidney
اتراکوریوم	0.25	0.26	~25-30	1/3 histamine of curare $\bar{BP}$	Nonspecific plasma esterases, Hoffmann elimination
میواکوریوم	0.875	0.08	~19	similar to atracurium	Hydrolysis: plasma cholinesterase
دوگزوکوریوم	2.3	0.03	~60	minimal $\bar{BP}$	~50% kidney
پیپوکوریوم	1.4	0.05	~60	None	75% kidney
روکرونیم	0.23	0.3	~25-30	None, ? HR	~ 50% liver ~ 20% kidney
سیساتراکوریوم	1.4	0.05	~25-30	None	Hoffmann elimination

# لوله گذاری با توالی سریع

## شل کننده های عضلانی غیر دیپولاریزان

### برگرداندن اثرات شلی غیر دیپولاریزان

- داروهای آنتی کولین استراز از هیدرولیز استیل کولین توسط استیل کولین استراز جلوگیری می کند و باعث تجمع مولکولهای استیل کولین در شکاف سیناپسی و در رقابت با شل کننده باعث ریورس شلی می شود .
- برای اثر مطلوب داروهای آنتاگونیزه کننده، عملکرد عضلانی باید به درجاتی برگشته باشد .
- جهت ریورس اثرات شلی غیر دیپولاریزان ها به صورت غیر مستقیم می توان از دو ترکیب زیر استفاده کرد

1- نئوستیگمین 0/04-0/07 mg/kg

2- گلیکوپیرولات 0/007-0/015 mg/kg (اثرات قلبی عروقی کم وبدون اثرات CNS است) و یا آتروپین mg/kg (0/007-0/01 طولانی اثر، اثرات موسکارینیک کمتر، شروع اثر طولانی)

یا از ترکیب زیر استفاده شود:

1- ادروفونیوم 0/5-1 mg/kg شروع اثر سریع ولی کوتاه دارد با دوز 1mg/kg اثرش طولانی می شود. اثرات موسکارینیک آن ضعیف است .

2- پیریدوستیگمین با دوز 0.05 همراه با آتروپین با دوز 0.02 میلی گرم بر کیلوگرم

## توجه:

جهت ریورس اثرات شلی غیر دیپولاریزان ها («رکورونیوم» یا «وکورونیوم») به صورت مستقیم و در RSI، داروی بریدیون (Bridion) یا سوگامادکس (Sugammadex) داروی انتخابی است.

## لوله گذاری با توالی سریع

شل کننده های عضلانی غیر دیپولاریزان

### پرایمینگ دوز

- برای کاهش زمان شروع اثر شل کننده های غیر دیپولاریزان
- افزایش قدرت اثر شل کننده های غیر دیپولاریزان
- روش پرایمینگ : در مواردی که در RSI استفاده از ساکس کنترااندی کاسیون داشته باشد می توان به جای آن از شل کننده های نان دیپولاریزان به شرح زیر استفاده کرد: یک دوز انتوباسیون شل کننده غیر دیپولاریزان تا 4 دقیقه قبل از دوز انتوباسیون تجویز می شود.
- فقط باید به این نکته مهم توجه داشته باشیم که هنگام استفاده از این روش باید داروی سوگامادکس در دسترس باشد تا احتمالاً اگر موفق به انتوباسیون بی‌حاشی نباشیم بتوانیم اثر داروی شل کننده («رکورونیوم» یا «وکورونیوم») را ریس نمائیم

## لوله گذاری با توالی سریع

(Sugammadex) سوگامادکس

- داروی بریدیون (Bridion) یا سوگامادکس (Sugammadex) نام دارد، به صورت تزریقی مصرف شده و برای از میان بردن اثر داروهایی مانند «رکورونیوم» یا «وکورونیوم» به کار می‌رود.
- داروهای اخیر به عنوان شل‌کننده‌های قوی عضلانی طی بیهوشی و انجام انتوباسیون با توالی سریع (Priming dose) بکار می‌روند و متخصصان بیهوشی تمایل دارند پس از اتمام عمل جراحی، به سرعت اثر آنها از میان برود. نکته مهم و قابل توجه اینکه در صورت انتخاب روش پرایمینگ برای انتوباسیون با توالی سریع، حتما این دارو باید در دسترس بوده تا در صورت عدم موفقیت در انتوباسیون بلافاصله اثر داروی شل‌کننده ریورس گردد و تنفس‌هایی بیمار بازگشت نماید تا فرصت کافی برای انجام یک روش جایگزین برای اداره راه هوایی برگزیده شود. بریدیون بدین منظور برای استفاده این پزشکان جذاب خواهد بود. شروع اثر بریدیون بسیار سریع بوده و ظرف حدود سه دقیقه اثر بالینی قابل توجهی را ایجاد می‌کند. این دارو در کارآزمایی‌های بالینی روی 1800 بیمار مورد آزمایش قرار گرفته است. بریدیون داروهای شل‌کننده عضلانی را در داخل خود محصور کرده و غیرفعال می‌کند.

## لوله گذاری با توالی سریع

شل کننده های عضلانی غیر دپولاریزان  
دوز دفاسیکولان

برای کاهش فاسی کولاسیون به دنبال تزریق سوکسی نیل کولین  
روش پرایمینگ : یک دهم دوز انتوباسیون شل کننده غیر دپولاریزان 2 تا 4 دقیقه قبل از دوز انتوباسیون  
سوکسی نیل کولین تجویز می شود

# لوله گذاری با توالی سریع

شل کننده های عضلانی غیر دیپولاریزان

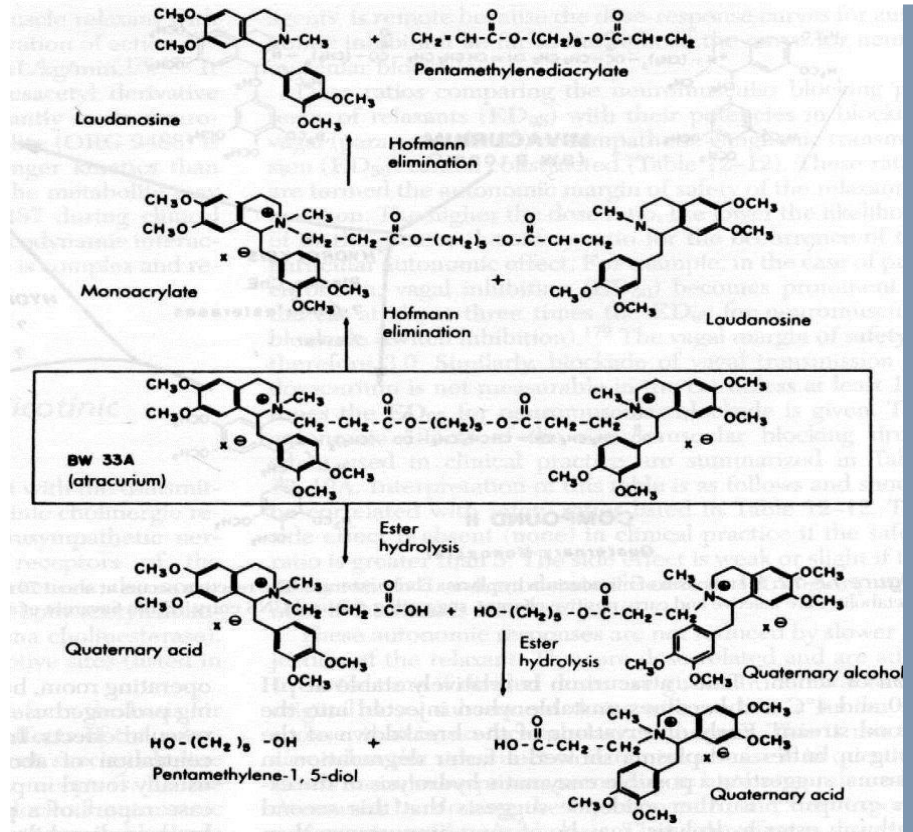
## آتراكوريوم

- توسط پدیده هافمن که یک واکنش شیمیایی و وابسته به دما و PH است؛ تجزیه میشود.

با افزایش PH و دما این واکنش تشدید می شود ولی اثر کاهش دما به زیر 34 درجه سانتی گراد بر روی کاهش حذف هافمن بیشتر از اثر کاهش PH می باشد.

- متابولیست سمی لادانوزین

از ادرار و صفرا دفع شده و کلیرانس آن آهسته تر از آتراكوريوم است.



## لوله گذاری با توالی سریع

شل کننده های عضلانی غیر دیپولاریزان

### عواملی که موجب تشدید بلوگ غیر دیپولاریزان می شود:

1. آنتی بیوتیک ها : آمینو گلیکوزید ها
  2. سولفات منیزیم
  3. داروهای بی حس کننده موضعی : پروکائین آمید
  4. داروهای آنتی آریتمی : کینیدین
  5. فورزماید
  6. داروهای بیهوشی استنشاقی :
- (ایزوفلوران + انفلوران + دسفلوران ) بیشتر از هالوتان
7. بیماریهای کبدی
  8. سن : در نوزادان فقط و کورونیوم اثرش طولانی می شود.

## لوله گذاری با توالی سریع

“هوشبرهای وری‌دی”

## لوله گذاری با توالی سریع

هوشبرهای وریدی"

هوشبرهای وریدی به همراه شل کننده های عضلانی، در مرحله چهارم RSI بکار می روند (پارالیز و القای خواب - Paralysis with Induction) و شامل:

1- پروپوفول

2- نسدونال

3- کتامین

4- اتومیدیات

4- میدازولام

## لوله گذاری با توالی سریع

“هوشبرهای وری دی”

پروپوفول (Diprivan)

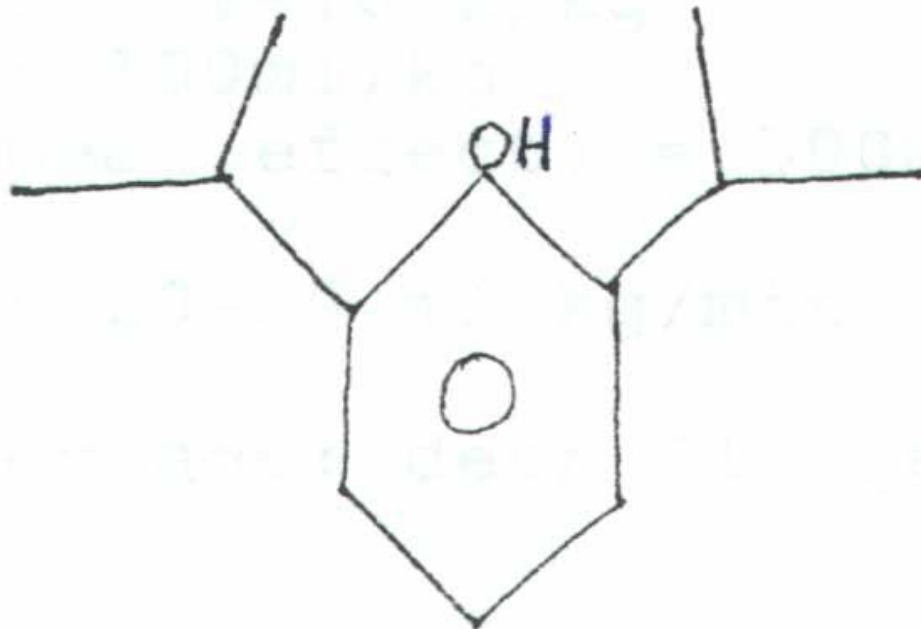
- امروزه پروپوفول شایعترین داروی هوشبر داخل وریدی مورد استفاده است.
- کار بر روی مشتقات فنل با خواص خواب آوری باعث ساخت 2-6 دی ایزوپروپوفول گردید.
- اولین تجربه بالینی در 1977 توسط کی و رولی انجام شد که توانایی پروپوفول به عنوان یک داروی القاء بیهوشی مورد تأیید قرار گرفت.
- FDA در اکتبر 1989 پروپوفول را تأیید کرد

لوله گذاری با توالی سریع

“هوشبرهای وری‌دی”

پروپوفول (Diprivan)

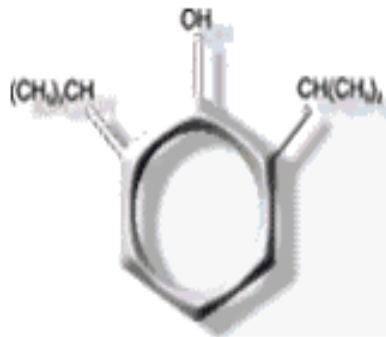
2,6-diisopropylphenol



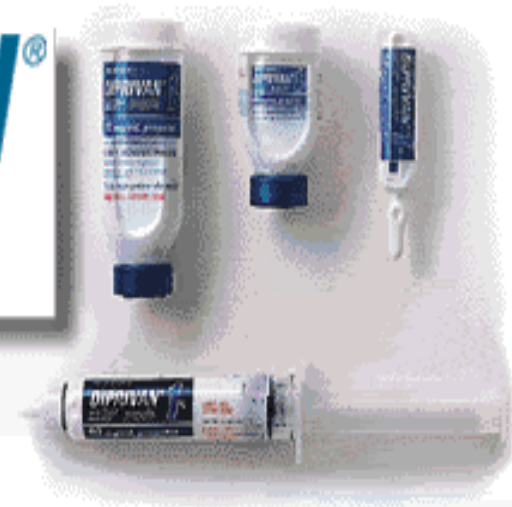لوله گذاری با توالی سریع

“هوش‌برهای وریدی”

پروپوفول (Diprivan)



**DIPRIVAN**<sup>®</sup>  
INJECTABLE  
EMULSION *propofol*



**Anesthesia / Sedation**

## لوله گذاری با توالی سریع

“هوشبرهای وری‌دی”

پروپوفول (Diprivan)

- پروپوفول نامحلول در آب است و ابتداتاً با کِرموفول (BASF A.G)EL تهیه  
گردد .
- به خاطر واکنشهای آنافیلاکتوئید توأم با آن این دارو دوباره به صورت امولسیون  
تهیه شد.
- پروپوفول برای القاء، نگهداری بیهوشی و آرام بخشی در داخل و بیرون اطاق  
عمل به کار می‌رود.

# لوله گذاری با توالی سریع

«هوشبرهای وری دی»

پروپوفول (Diprivan)

## ویژگیهای فیزیکی شیمیایی

- یکی از داروهای گروه آلکیل فنل است که دارای خصوصیات خواب آوری در حیوانات می باشد. الکیل فنلها در حرارت اتاق روغنی هستند و غیر محلول در آب ولی بسیار محلول در چربی می باشند.
- شکل موجود آن حاوی 1% «وزن بر حجم» پروپوفول، 10% روغن سویا، 2.25% گلیسرول و 1.2% فسفاتید تصفیه شده تخم مرغ می باشد.
- با توجه به نگرانی در خصوص رشد میکروبی در این امولسیون، دی سدیم ایدات 0.055% جهت تأخیر رشد باکتریها به آن افزوده می شود. این ترکیب پروپوفول PH=7 دارد و ماده ای سفید شیری رنگ و مختصری چسبناک است

## لوله گذاری با توالی سریع

“هوشبرهای وری دی”

پروپوفول (Diprivan)

# ویژگیهای فیزیکی شیمیایی

- ترکیب ثانویه دیگری که شامل متابی سولفیت به عنوان ضد باکتری هست نیز در آمریکا مصرف دارد. در اروپا ترکیب 2% نیز وجود دارد که امولسیون آن شامل مخلوطی از تری گلیسیریدهای با زنجیره متوسط و بلند می باشد.
- همه این ترکیبات در دمای اتاق با ثبات هستند و به نور حساس نیستند.
- تغییر در رقیق کننده ممکن است سبب تغییر در فارماکوکینیک و تخریب خودبخودی پروپوفول و احتمالاً تأثیر بر خواص فارماکولوژیک دارو شود.
- اگر نیاز به رقیق کردن باشد دکستروز 5% با آب با این دارو سازگار است

# لوله گذاری با توالی سریع

“هوشبرهای وری دی”

پروپوفول (Diprivan)

## دارو شناسی

دوز اینداکشن (خواب آوری) پروپوفول تقریباً معادل 2 میلی گرم بر کیلوگرم وزن بدن است.

- شروع خواب پس از تجویز 2.5 mg/kg سریع است و اوج اثر آن 90-100 ثانیه است.

## لوله گذاری با توالی سریع

“هوشبرهای وری دی”

پروپوفول (Diprivan)

## دارو شناسی

### • اثرات دیگر:

• شرایط خوب لوله گذاری پس از تجویز پروپوفول به تنهایی ( Alone Intubation) گزارش شده است

• پروپوفول موجب شروع هیپرترمی بدخیم ( MH ) نشده و احتمالاً هوشبر انتخابی در این بیماران می باشد.

## لوله گذاری با توالی سریع

“هوشبرهای وری‌دی”

پروپوفول (Diprivan)

# دارو شناسی

## • اثرات دیگر:

- واکنش‌های آنافیلاکتوئید نسبت به ترکیب موجود پروپوفول گزارش شده است.
- حداقل در برخی بیماران پاسخ ایمنی کاملاً ناشی از خود پروپوفول بوده و ارتباطی با امولسیون چربی نداشته است.
- درصد بالایی از بیمارانی که پاسخ آنافیلاکتوئید نسبت به ترکیب موجود پروپوفول داده‌اند سابقه پاسخ‌های آلرژیک قبلی را داشته‌اند.
- در بیمارانی که به داروهای مختلف آلرژیک دارند باید استفاده از پروپوفول با احتیاط صورت گیرد

## لوله گذاری با توالی سریع

“هوشبرهای وری‌دی”

پروپوفول (Diprivan)

### عوارض و کنترها اندیکاسیونها:

- القاء بیهوشی با پروپوفول مرتبط با عوارض شدید از جمله درد شدید تزریق، میوکلونوس، آپنه، BP و به ندرت ترومبوفلیت در رگی که پروپوفول به آن تزریق شده است می‌باشد.
- درد تزریق کمتر یا مساوی با اتومیدیت، برابر با متوهگزی‌تال و بیش از تیوپنتال است.
- درد تزریق را می‌توان با انتخاب رگ بزرگ، عدم استفاده از رگهای پشت دست و افزودن لیدوکائین به محلول پروپوفول کمتر کرد

# لوله گذاری با توالی سریع

“هوشبرهای وری دی”

پروپوفول (Diprivan)

## عوارض و کنترها اندیکاسیونها:

- میوکلونوس پس از تزریق پروپوفول شایعتر از STP بروز می‌کند اما بروز آن پس از پروپوفول کمتر از اتومیدیت و متوهگزیتال است.
- آپنه پس از القاء با پروپوفول شایع است که شیوع آن مشابه STP و متوهگزیتال است.
- اما بروز آپنه بیش از 30 ثانیه با پروپوفول شایعتر است.
- مهمترین عارضه القاء با پروپوفول کاهش BP سیستمیک است. شاید تجویز آهسته و مقادیر کمتر در بیماری که به خوبی از قبل هیدراته شده است شدت این کاهش را کم کند.

## لوله گذاری با توالی سریع

“هوشبرهای وری‌دی”

پروپوفول (Diprivan)

### عوارض و کنتراندیکاسیون‌ها:

- سندرم انفوزیون پروپوفول یک سندرم نادر ولی کشنده مرتبط با انفوزیون  $5 \text{ mg/kg/hr}$  یا بیشتر پروپوفول برای 48 ساعت یا بیشتر است.
- این سندرم ابتدا در بچه‌ها توضیح داده شد ولی بعداً دیده شده که در بیماران شدیداً مریض مسن هم می‌تواند رخ دهد.
- تظاهرات بالینی شامل: کاردیو میوپاتی همراه با نارسایی حاد قلبی، اسیدوز متابولیک، میوپاتی اسکلتی، هیپرکالمی، هپاتومگالی و Lipemia می‌باشد.
- مدارک کنونی حاکی از این موضوعند که این سندرم در نتیجه نارسایی در متابولیسم اسیدهای چرب آزاد به دلیل مهار ورود اسیدهای چرب آزاد FFA ها به داخل میتوکندری و نارسایی زنجیره تنفسی میتوکندریایی رخ می‌دهد.

# لوله گذاری با توالی سریع

“هوشبرهای وریدی”

کتامین

- کتامین تنها داروی هوشیر وریدی است که علاوه بر خاصیت هوشبری، خاصیت ضد دردی هم دارد.
- دوز القای بیهوشی آن 1-2 میلی گرم بر وزن بدن است.
- شکل دارویی آن ویال های یک گرمی (یک سی سی برابر با 50 میلی گرم است)
- داروی انتخابی در بیماران با حمله آسم (Status Asthmaticus) است.
- مصرف آن در بیماران با افزایش فشار داخل مغزی (ICP) که فشار خون نرمال و یا افزایش یافته دارند، پارگی گلوب (Open Eye Injury)، بیماران روحی - روانی (اسکیزوفرنی)، آنوریسم عروقی و توده داخل مغزی (Intra Cranial Mass) کنترا اندیکاسیون دارد.
- در بیماران با افزایش فشار داخل مغزی (ICP) که در وضعیت شوک هستند مصرف آن انتخابی است.
- در بیماران با ترومای قفسه سینه که افزایش فشار داخل مغزی (ICP) نداشته باشند، به علت این که باعث برونکودیلاتاسیون می شود و از این طریق موجب کاهش خونریزی عروق بین دنده ای می گردد، یک داروی انتخابی می باشد.
- مصرف آن در بیماران با شوک سپتیک، تامپوناد و بیماران با ASA (رده بندی وضعیت بالینی انجمن آنستزیولوژیست های آمریکا) کلاس IV (یک فرد مبتلا به بیماری شدید سیستمیک که به طور مداوم زندگی فرد را تهدید می کند. مانند: نارسائی احتقانی قلب ) نیز یک داروی انتخابی است.

# لوله گذاری با توالی سریع

“هوشبرهای وری‌دی”

اتومیدیت

- از مشتقات ایمیدازول است.
- دوز القای بیهوشی آن 0.3 میلی گرم بر کیلوگرم بر وزن بدن است.
- آمپول های 20 میلی گرمی هستند.
- می تواند به علت مهار آنزیم 11 بتا هیدروکسیلاز باعث نارسائی آدرنال گردد که همین موضوع مصرف آن را در افراد با شوک سپتیک و افراد پیر با ASA بالا محدود کرده است
- مصرف آن در بیماران با افزایش ICP و همچنین بیماران با همودینامیک نا پایدار انتخابی است.
- درمان بروز نارسائی آدرنال به دنبال مصرف اتومیدیت، ویتامین ث است.

## لوله گذاری با توالی سریع

“هوشبرهای وری‌دی”

نسدونال

- به صورت پودر و در ویالهای 500 میلی گرمی و یک گرمی موجود است که برای تهیه آن باید به صورت محلول 2.5 درصد در بیاید (1 سی سی برابر با 25 میلی گرم).
- دوز اینداکشن آن 3-5 میلی گرم بر کیلوگرم وزن بدن است.
- در بیماران مبتلا به آسم، COPD، پورفیری حاد متناوب و بیماران در وضعیت شوک تزریق نگردد.
- درد محل تزریق، ترومبوفلیبیت، میوکلونوس و بروز راش در قسمت فوقانی قفسه سینه از عوارض تزریق نسدونال می باشد.
- به صورت همزمان با فنتانیل، میدازولام و سرم رینگر به علت تشکیل پارتیکولهای بزرگ و انسداد رگ محل تزری، تجویز نشود.

## لوله گذاری با توالی سریع

“هوشبرهای وری‌دی”

میدازولام

- گا با آگونیست است.
- آمپولهای 5 میلی گرمی می باشند (1 ml = 5mg)
- دوز القای بیهوشی آن 0.1 میلی گرم بر وزن بدن می باشند.

# لوله گذاری با توالی سریع

## مراحل RSI

RSI در 7 کلمه که با حرف P شروع می شوند به شرح زیر می باشند:

1. آماده سازی (Preparation)
2. پره اکسیژناسیون (Preoxygenation)
3. پیش درمانی (Pretreatment)
4. پارالیز و القای خواب (Paralysis with Induction)
5. وضعیت دهی مناسب (Positioning)
6. لوله گذاری (Placement of tube)
7. اقدامات بعد از لوله گذاری (Post intubation management)

# لوله گذاری با توالی سریع

مراحل RSI

# لوله گذاری با توالی سریع

## مراحل RSI

1- آماده سازی ( Preparation ): تمامی وسایل مورد نیاز برای انتوباسیون که شرح آنها در فصل انتوباسیون داده شده است باید مهیا باشد.

2. پره اکسیژناسیون ( Preoxygenation ): تجویز اکسیژن 100 در صد به مدت 3 دقیقه یا 8 تنفس در حد ظرفیت حیاتی خود بیمار می تواند اکسیژن لازم برای تحمل 8 دقیقه آپنه یا ایست تنفسی را بدون افت اشباع اکسیژن به زیر 90 در صد فراهم کند. این مرحله را دنتیروژناسیون ( Denitrogenation ) هم می نامند.

3. پیش درمانی ( Pretreatment ): در این مرحله از لیدوکائین وریدی به میزان 1-1.5 میلی گرم بر وزن بدن و فنتانیل با دوز 3-1 میکرو گرم بر وزن بدن استفاده می شود که 3 دقیقه قبل از تزریق سوکسینیل تزریق می شوند. در صورتیکه بخواهید از فاسیکولاسیون ساکسینیل کولین جلوگیری نمائید میتوان دوز دفاسیکولان نان دیپولاریزان را در این مرحله تزریق کرد. در صورت داشتیم کنتر اندیکاسیون برای تزریق ساکس میتوان دوز پرایمینگ را هم در این مرحله تزریق کرد (توضیح کامل داروها و روشهای مذکور در قسمت داروهای انتوباسیون با توالی سریع آمده است). باید به این نکته توجه داشته باشیم که در کودکان کمتر از 8 سال، قبل از تزریق ساکس باید از آتروپین وریدی به خاطر جلوگیری از برادی کاردی ناشی از ساکس استفاده شود (0.02 میلی گرم بر وزن بدن).

# لوله گذاری با توالی سریع

## مراحل RSI

### 4. پارالیز و القای خواب (Paralysis with Induction) :

در این مرحله از داروی خواب آور با دوز القای بیهوشی استفاده می شود. بلافاصله بعد از تزریق داروی خواب آور داروی شل کننده که معمولاً سوکسینیل کولین است تزریق می شود. در صورت استفاده از دوز دفاسیکولان دوز تجویزی ساکس باید به 2 میلی گرم بر وزن بدن افزایش یابد. در صورت کنترل اندیکاسیون تزریق ساکس، بعد از تزریق دوز پرایمینگ شل کننده نان دیپولاریزان در مرحله سوم RSI، دوز انتوباسیون نان دیپولاریزان را در این مرحله تزریق می نمایم (توضیح کامل داروها و روشهای مذکور در قسمت داروهای انتوباسیون با توالی سریع آمده است).

### 5. وضعیت دهی مناسب (Positioning) :

توضیح کامل این قسمت در فصل انتوباسیون (لارنگوسکوپی)، توضیح داده شده است.

### 6. لوله گذاری (Placement of tube) :

در این قسمت بعد از انجام لارنگوسکوپی، از ورود لوله تراشه به داخل ریه اطمینان حاصل می کنیم که توضیح کامل این قسمت در فصل انتوباسیون، توضیح داده شده است.

### 7. اقدامات بعد از لوله گذاری (Post intubation management) :

در این مرحله بعد از انتوباسیون با اخذ گرافی قفسه سینه از محل صحیح لوله تراشه مطمئن می شویم. برای اینکه بیمار بتواند لوله تراشه را بخوبی تحمل کند می توان از داروهای آرامبخش و سداتیو استفاده کرد (میدازولام، فنتانیل و در صورت عدم کنترل بیمار می توان از شل کننده ای نان دیپولاریزان به عنوان آخرین گام جهت کنترل بیمار استفاده نمود. به هیچ وجه در این مرحله نباید برای آرامبخشی بیمار از ساکسنیل کولین استفاده کرد. ).

# لوله گذاری با توالی سریع

## مراحل RSI

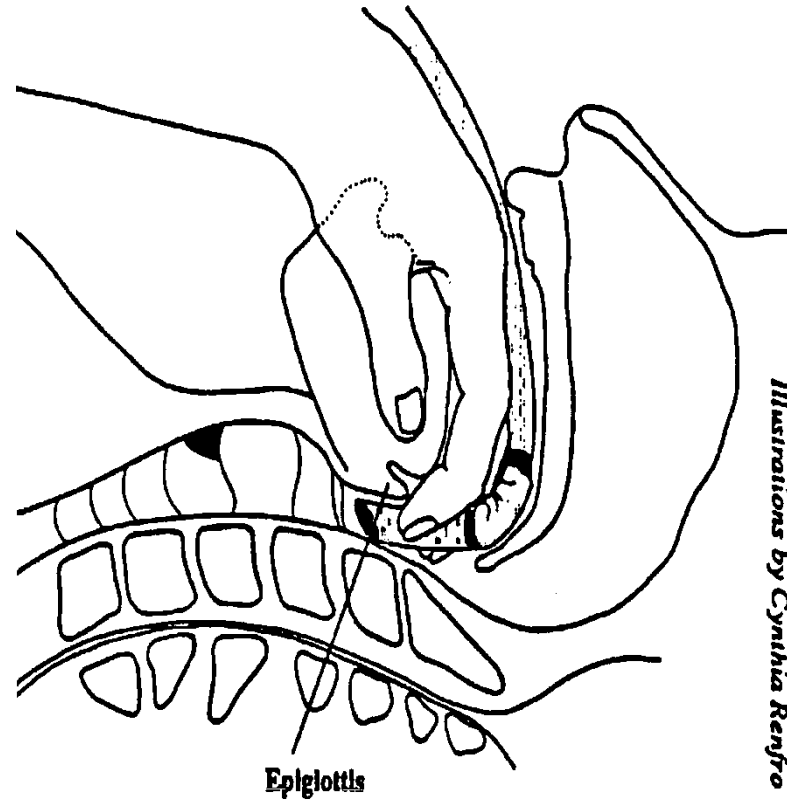
نکته بسیار مهم:

1- در مواردیکه بیمار در ایست قلبی – تنفسی است یا در وضعیت نزدیک به مرگ می باشد، می توان بیمار را بدون استفاده از دارو انتوباسیون را انجام داد که اصطلاحاً **Crash Airway** نامیده می شود.

2- در مواردیکه یک فرد ماهر بیش از 3 بار سعی ناموفق در انتوباسیون بیمار داشته باشد، این وضعیت اصطلاحاً **Failed Airway** نامیده میشود که در این شرایط می توان از وسایل خارج حنجره ای مثل **LMA** و **Combitube** و سپس در صورت عدم موفقیت در استفاده از این وسایل (حداکثر یک بار تلاش)، اقدام به کریکوتیروئیدوتومی اورژانس نمود.

- ارزیابی راه هوایی
- انتوباسیون داخل تراشه (ETI)
- انتوباسیون با توالی سریع (RSI)
- انتوباسیون با انگشت دست (DI)
- عوارض لارنگوسکوپی و انتوباسیون
- راه هوایی ماسک حنجره ای (LMA)
- لوله ترکیبی مری نای (ETC)
- کریکوتیروئیدوتومی

# انتوباسیون با انگشتان دست



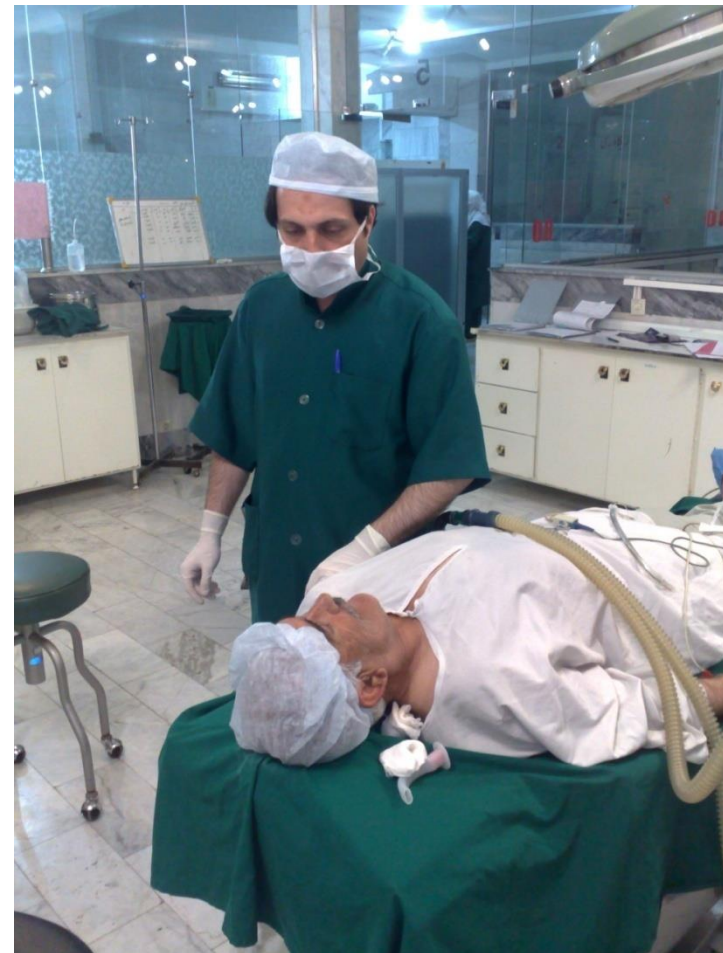*Illustrations by Cynthia Renfro*

## انتوباسیون با انگشتان دست

- انتوباسیون با انگشتان دست روشی است که بدون نیاز به لارنگوسکوپی یا تراکئوستومی، برای اداره راه هوایی در جراحی های سر و گردن در بیماران با آناتومی به هم خورده در این ناحیه ، بیماران نیمه کومائی به علت ترومای سر یا مسمومیت و بیماران با شکستگی گردن یا جمجمه (برای حفظ حداکثر بی حرکتی) ؛ کاربرد دارد.

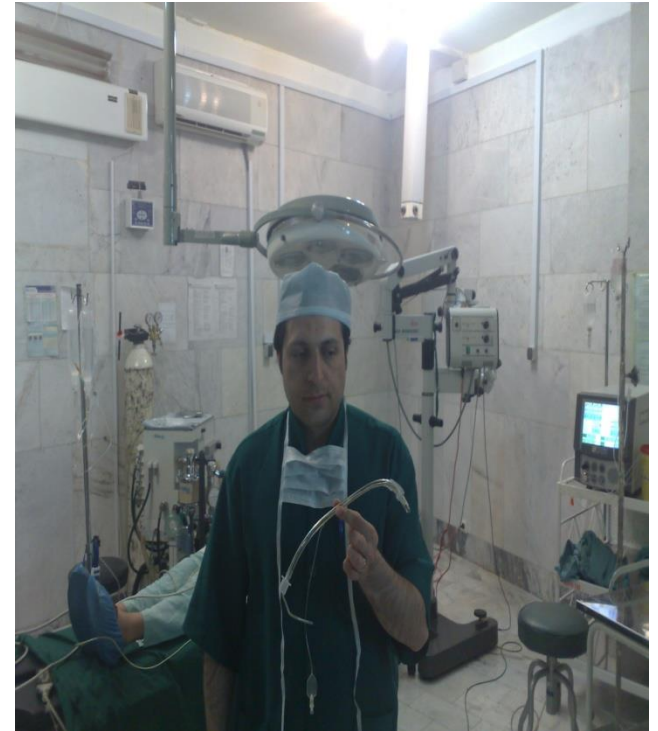

## انتوباسیون با انگشتان دست

- بیمار باید در وضعیت خوابیده به پشت (Supine) روی تخت بخوابد و انتوباتور به حالت چهره به چهره (face-to-face) در سمت چپ بیمار قرار گیرد.



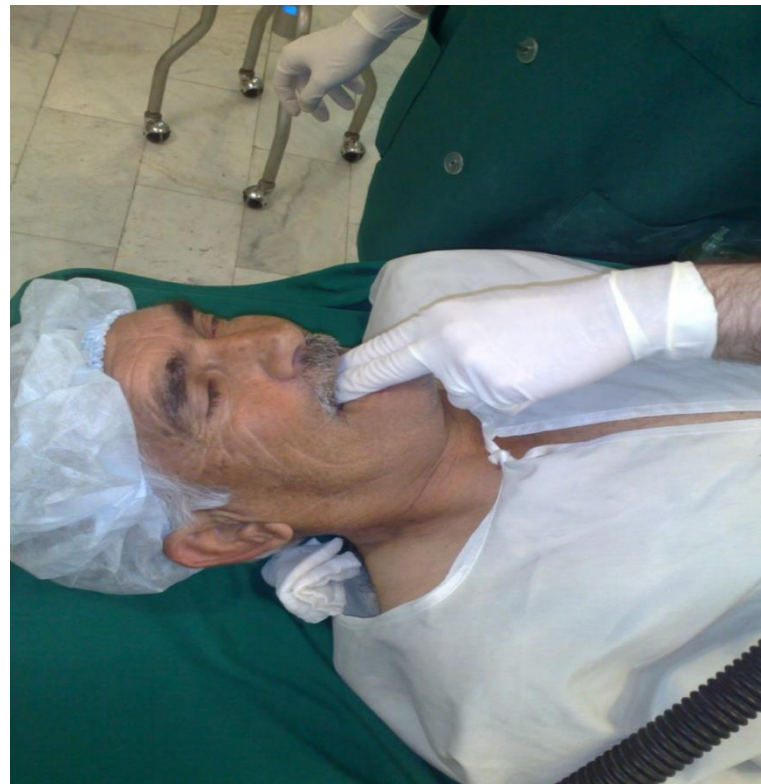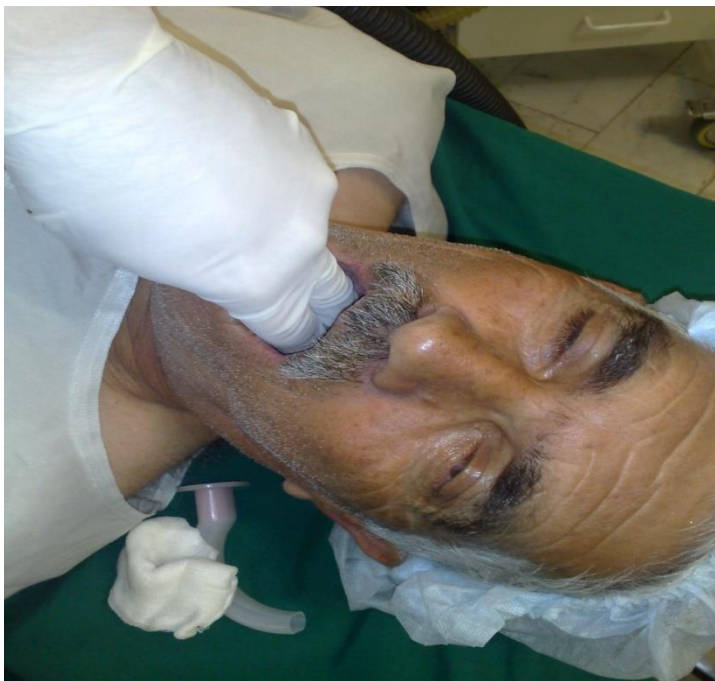## انتوباسیون با انگشتان دست

- لوله تراشه را با کمک گاید به شکل حرف J “J curved” می آوریم.



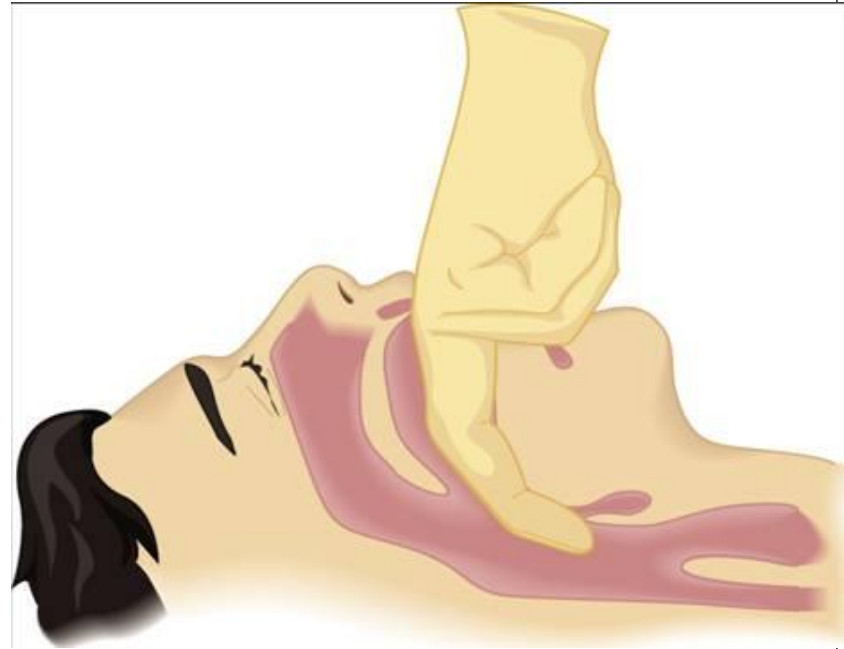
## انتوباسیون با انگشتان دست

- در حالیکه از دست گش استفاده می نمائیم انگشت اشاره (سمت چپ زبان) و میانی (سمت راست زبان) را مماس بر زبان وارد حفره دهان بیمار کرده و به سمت اپیگلوت و گلوت بیمار هدایت می کنیم.



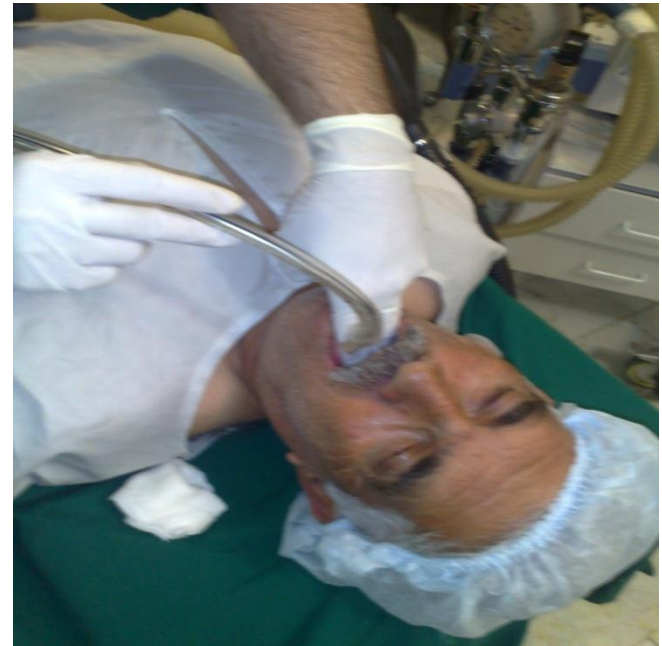
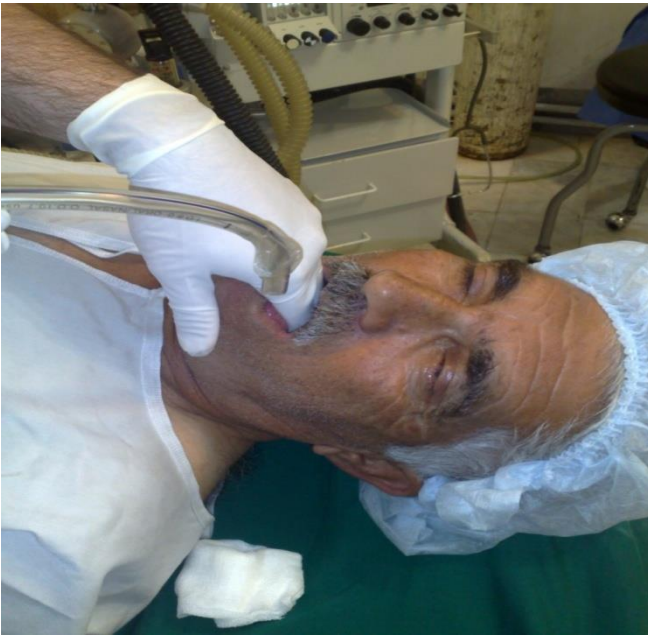## انتوباسیون با انگشتان دست

- در حالیکه انگشتان انتوباتور به سمت قاعده زبان (radix linguae) بیمار پیش می روند باید بر روی والکول (vallecula) قرار گرفته و استخوان هیوئید را لمس کنند.

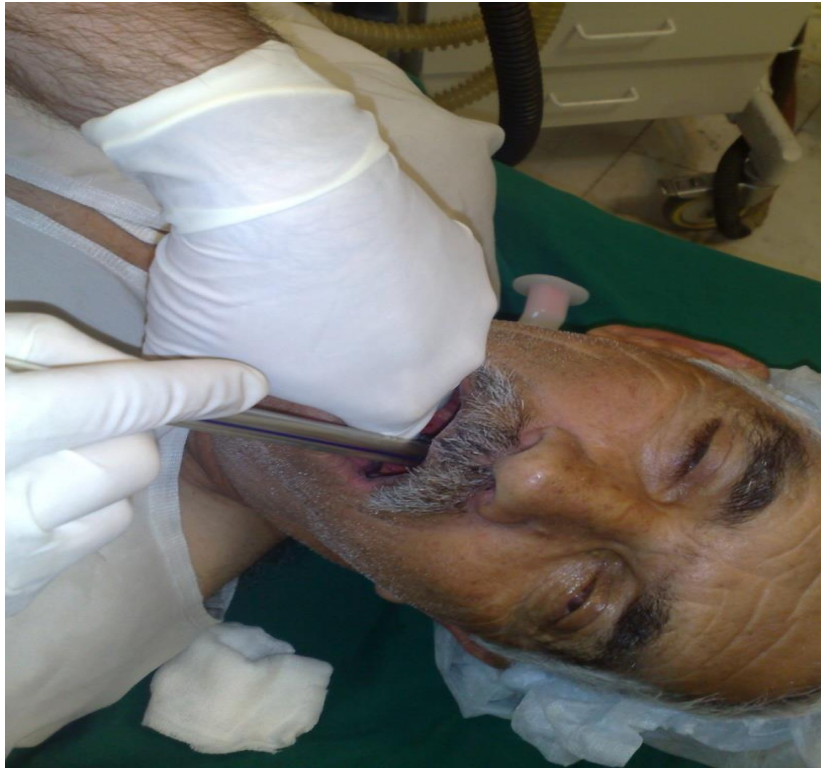

## انتوباسیون با انگشتان دست

- در حالیکه با دست چپ زبان را به سمت جلو می کشیم با دست راست لوله تراشه را به سمت دهان و حلق بیمار هدایت می کنیم.



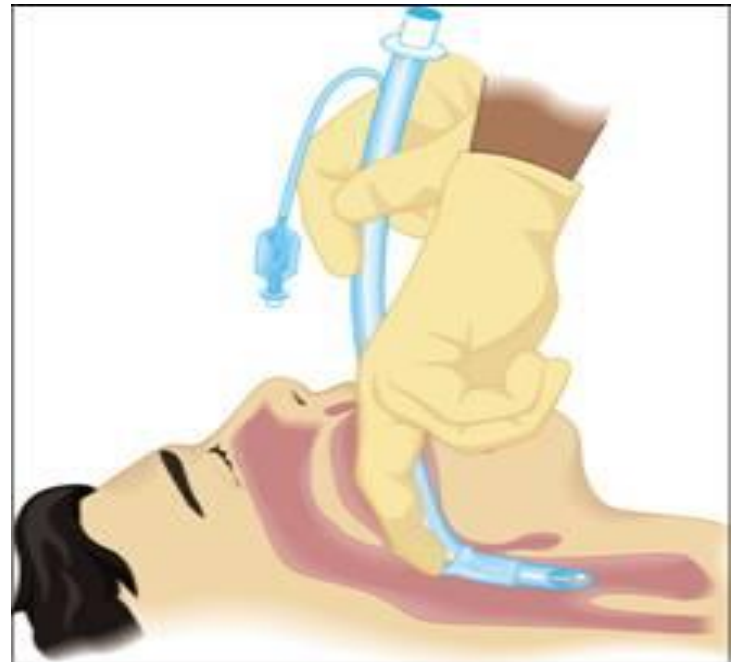
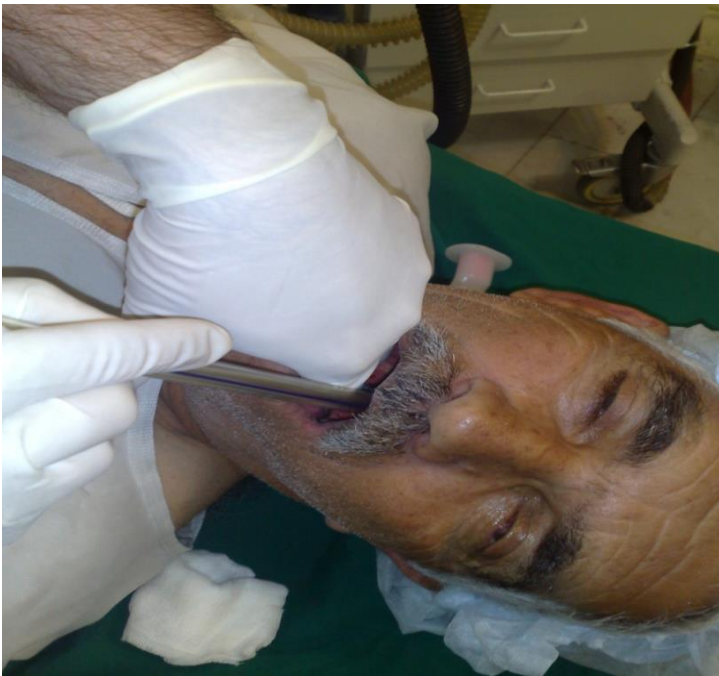## انتوباسیون با انگشتان دست



**Materials and Methods(con):**

## انتوباسیون با انگشتان دست

- انتوباسیون را در نهایت با کمک انگشتان دست چپ و هدایت لوله تراشه انجام می دهیم..



- ارزیابی راه هوایی
- انتوباسیون داخل تراشه (ETI)
- انتوباسیون با توالی سریع (RSI)
- انتوباسیون با انگشت دست (DI)
- عوارض لارنگوسکوپي و انتوباسیون
- راه هوایی ماسک حنجره ای (LMA)
- لوله ترکیبی مری نایي (ETC)
- کریکوتیروئیدوتومی

# عوارض لارنگوسکوپي و انتوباسيون

آسيب به دندانها

آسيب به بافت نرم

استفراغ و لارنگواسپاسم, برونکواسپاسم

هيپوکسمي و هيپرکاربني

عوارض هموديناميکي

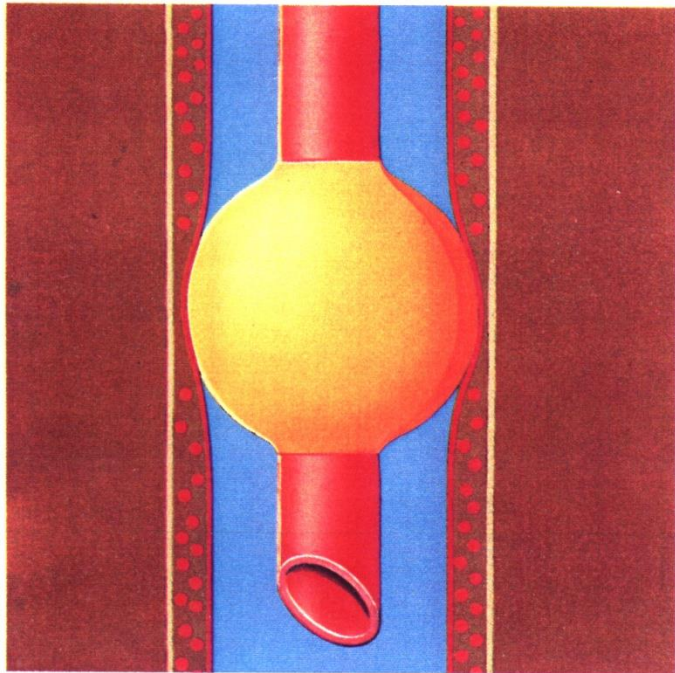
برونکواسپاسم

انتوباسيون مري

stylet فارنکس و لارنکس بواسطه, آسيب به مري

# عوارض لارنگوسکوپي و انتوباسيون

(نکروز فشاری بر روی دیواره تراشه)

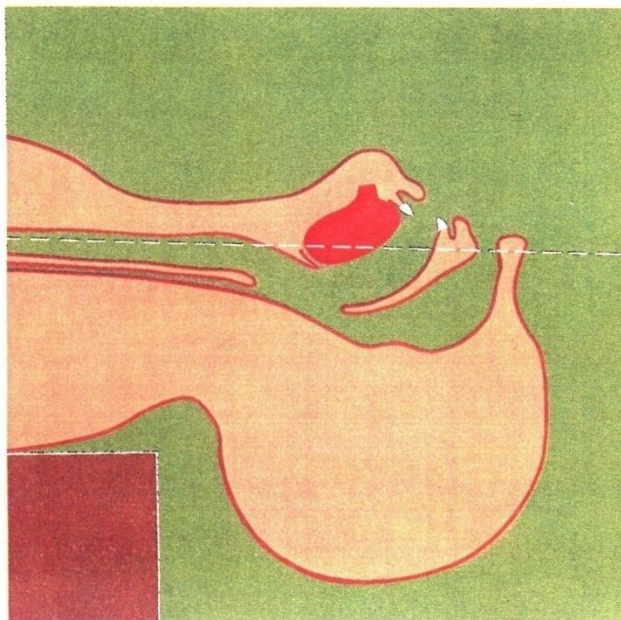


Overinflation of the cuff

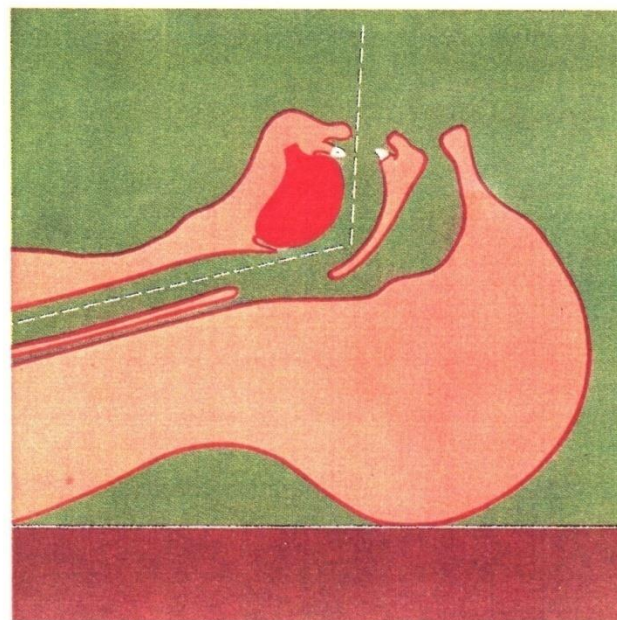


Pressure necrosis of the tracheal wall

# عوارض لارنگوسکوپي و انتوباسيون (کم و بیش از حد خم شدن بیش از سر)

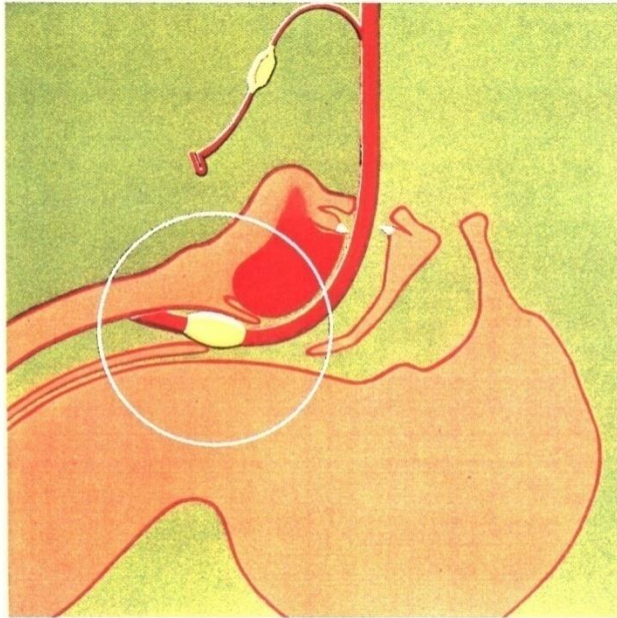


Head extended too far

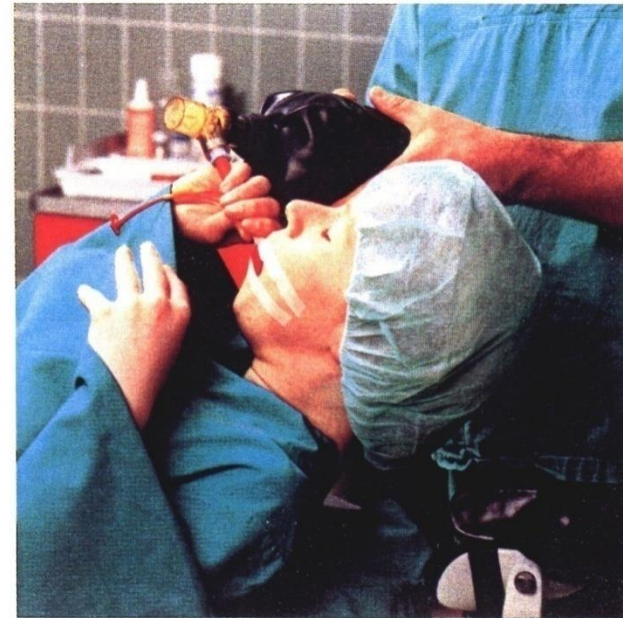


Head bent

## عوارض لارنگوسکوپي و انتوباسيون (خارج شدن غی عمدی لوله تراشه و انداد نوک لوله تراشه)

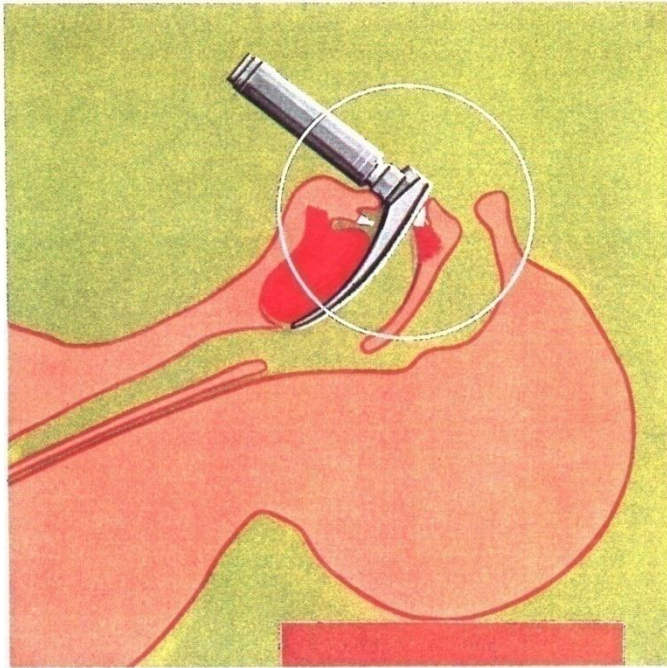


Obstruction at the tip of the tube

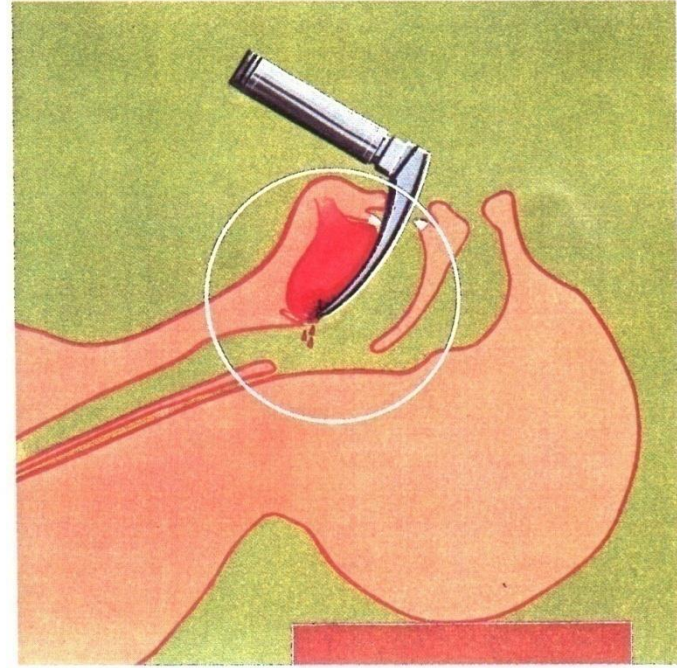


Unintentional extubation

# عوارض لارنگوسکوپي و انتوباسيون (آسيب به دندانهای ثنایا و ریشه زبان)



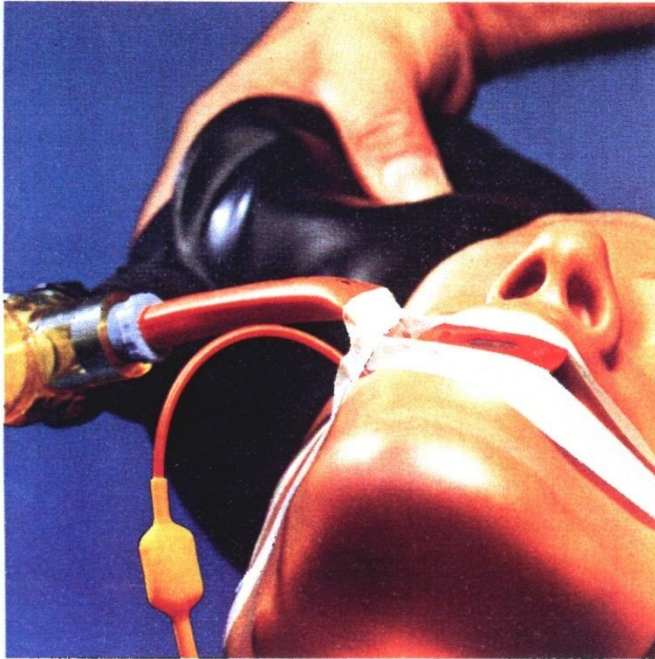
Breaking the incisor teeth




Damage to the root of the tongue

# عوارض لارنگوسکوپي و انتوباسيون

(کينک و مسدود شدن لوله تراشه با ترشحات)



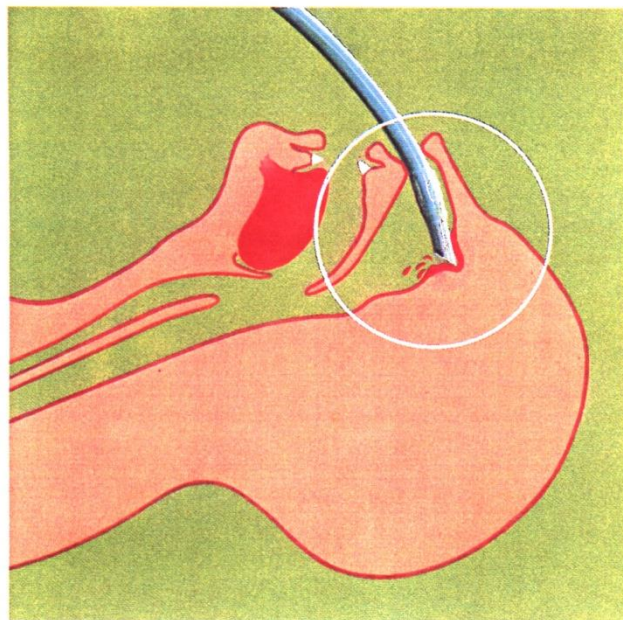
Kinking of the tube



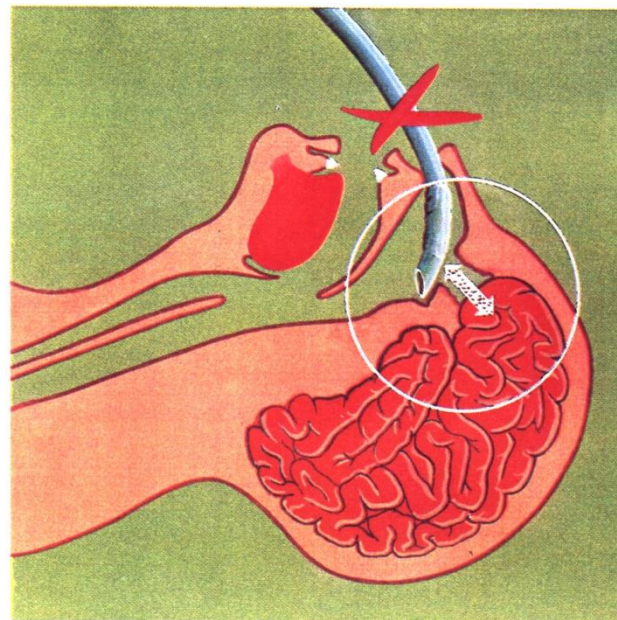
Secretions in the lumen of the tube

## عوارض لارنگوسکوپي و انتوباسيون

(آسيب مخاط بينی و عفونت بالارونده در صورت شکستگی قاعده جمجمه در انتوباسيون بينی)



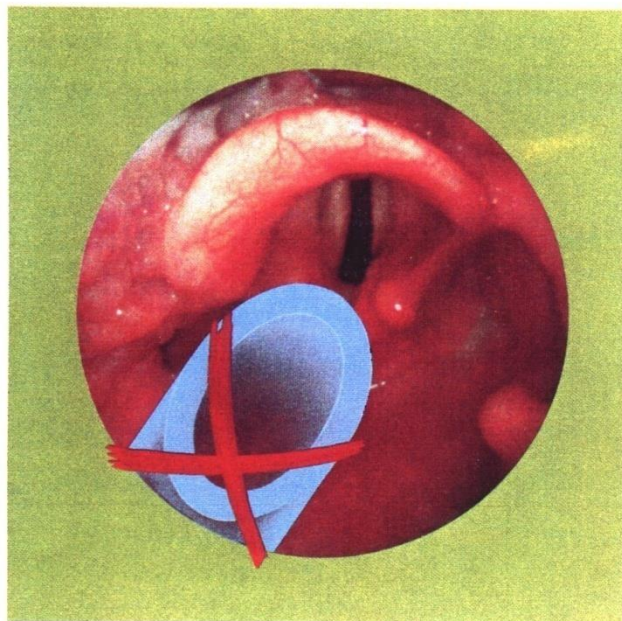
Damage to the nasal mucous membranes



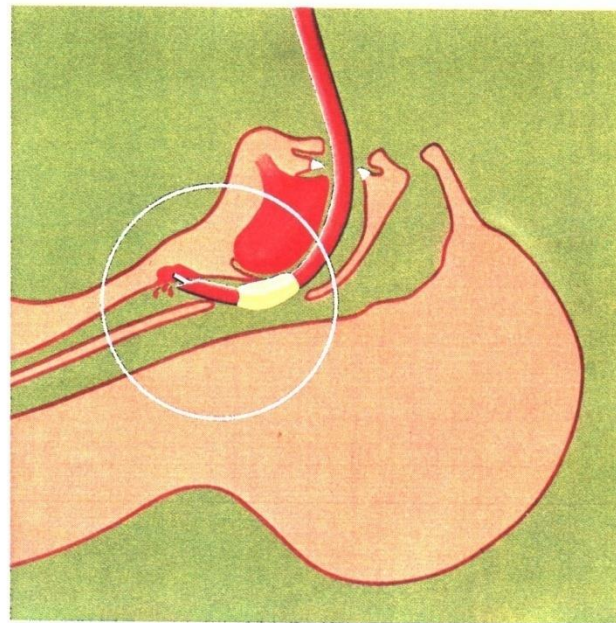
Ascending infection in the presence of a fractured base of skull

## عوارض لارنگوسکوپي و انتوباسيون

(آسيب تارهای صوتی به علت انتخاب سايز بیش از حد لوله تراشه و و سوراخ شدن تراشه به علت تماس گاید با دیواره لوله تراشه)

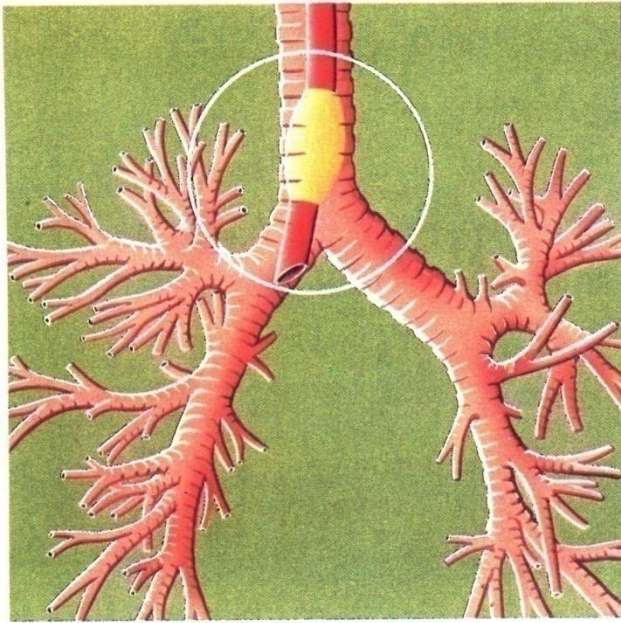


Tube size too large

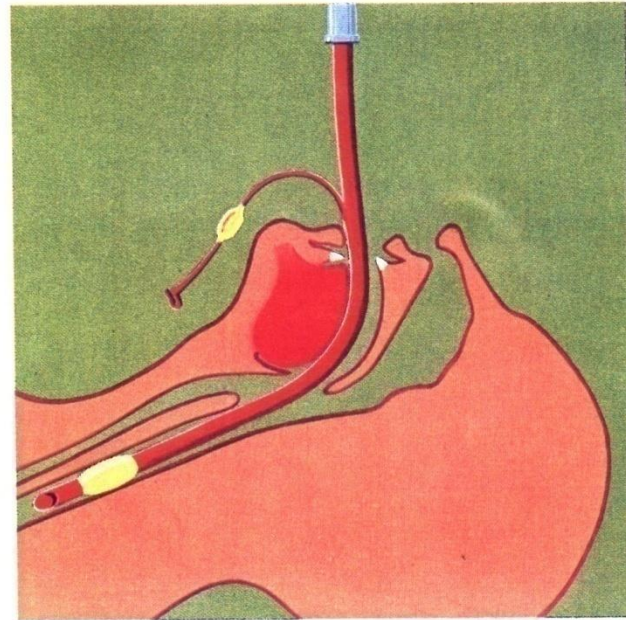


Perforation with the stylet

## عوارض لارنگوسکوپي و انتوباسيون (ورود لوله تراشه به برونش و مری)

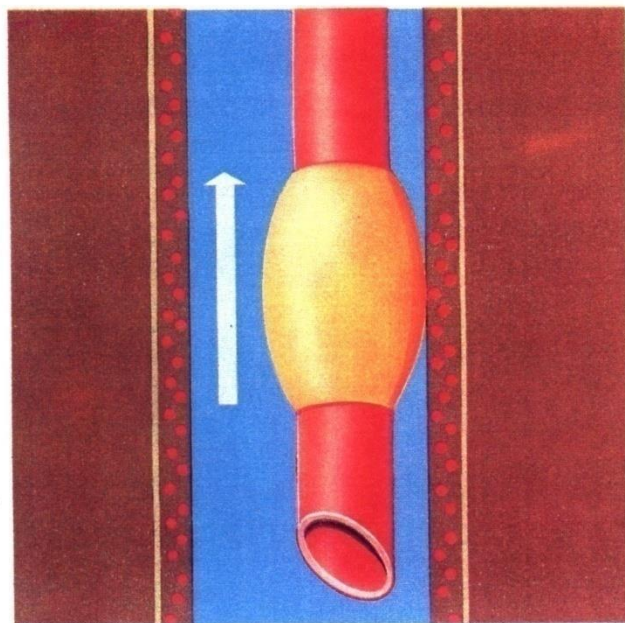


Unilateral intubation

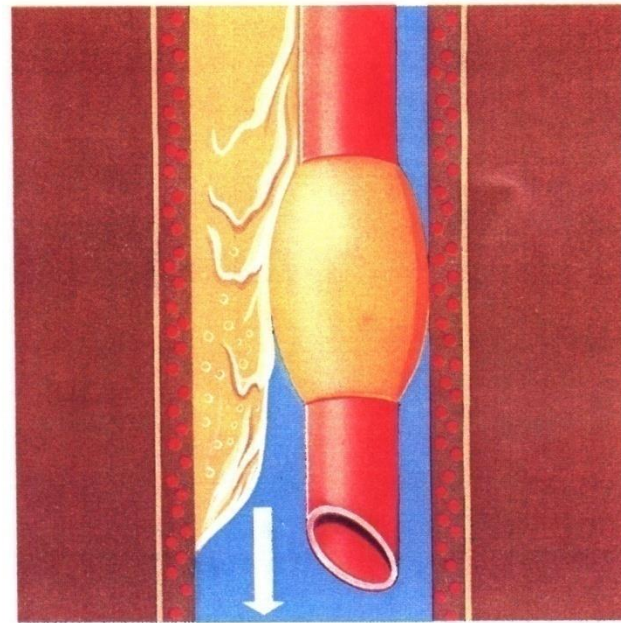


Esophageal intubation

## عوارض لارنگوسکوپي و انتوباسيون (نشست هوا و آسپيراسيون به علت پر نشدن کافي کاف)



Air leak



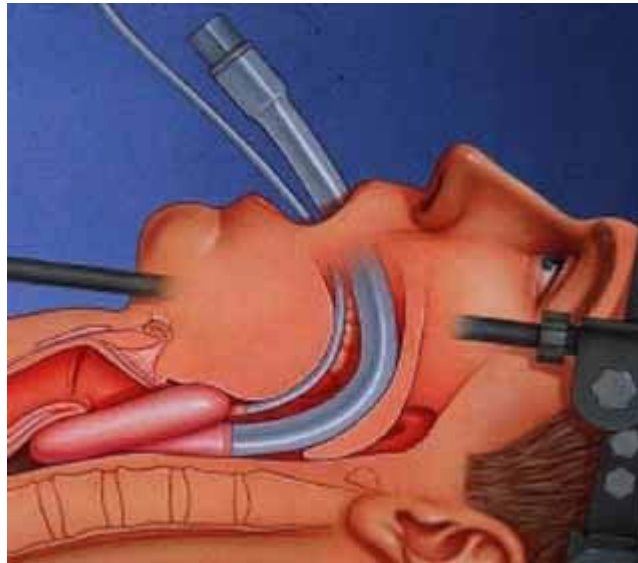
Aspiration because of inadequately blocked cuff

- ارزیابی راه هوایی
- انتوباسیون داخل تراشه (ETI)
- انتوباسیون با توالی سریع (RSI)
- انتوباسیون با انگشت دست (DI)
- عوارض لارنگوسکوپی و انتوباسیون
- راه هوایی ماسک حنجره ای (LMA)
- لوله ترکیبی مری نایی (ETC)
- کریکوتیروئیدوتومی

# راه هوایی ماسک حنجره ای

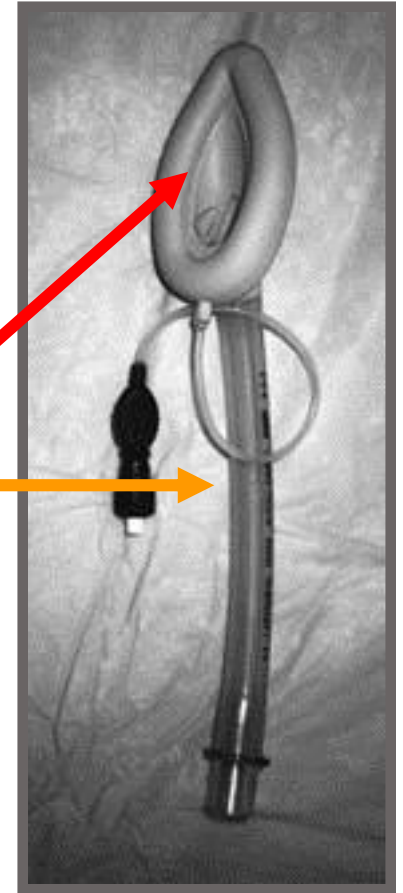
Laryngeal Mask Airway

(LMA)



# راه هوایی ماسک حنجره ای

- راه هوایی ماسک حنجره ای در سال 1981 توسط Archie Brain اختراع شد.



- از دو قسمت تشکیل شده است:

- ماسک

- لوله

- LMA به گونه ای طراحی شده است که راهی را از منفذ گлот به دستگاه تهویه می گشاید. این هدف بوسیله احاطه منفذ حنجره با یک کاف سیلیکون قابل اتساع که در هیپوفارنکس قرار می گیرد ، حاصل می شود. اگر LMA به درستی قرار داده شود ، منفذ آن درست در محل گлот قرار می گیرد. نوک وسیله درون قسمت ابتدایی مری ، بخش جانبی در حفره گلابی شکل و مرز فوقانی آن در قاعده زبان قرار می گیرد. کاف قابل اتساع با شکل محیطی راه هوایی مطابقت دارد و بطور نسبتاً محکمی در مقابل هوا منافذ را می پوشاند.

## راه هوایی ماسک حنجره ای

□ یک وسیله سوپراگلوتیک است . این وسیله جایگزینی برای لوله تراشه به ویژه در بیمارانی است که لوله گذاری رایج تراشه در ایشان مشکل یا غیر ممکن بوده یا جایگزینی کمتر تهاجمی برای لوله گذاری تراشه مد نظر بوده است.

□ **راه هوایی ماسک حنجره ای** ممکن است به عنوان راهنمایی برای لارنگوسکوپ فیبرنوری نیز به کار گرفته شود. این راه هوایی از یک ماسک باریک با یک کاف قابل اتساع متصل به لوله تشکیل شده که به سیستم بیهوشی قابل اتصال است.

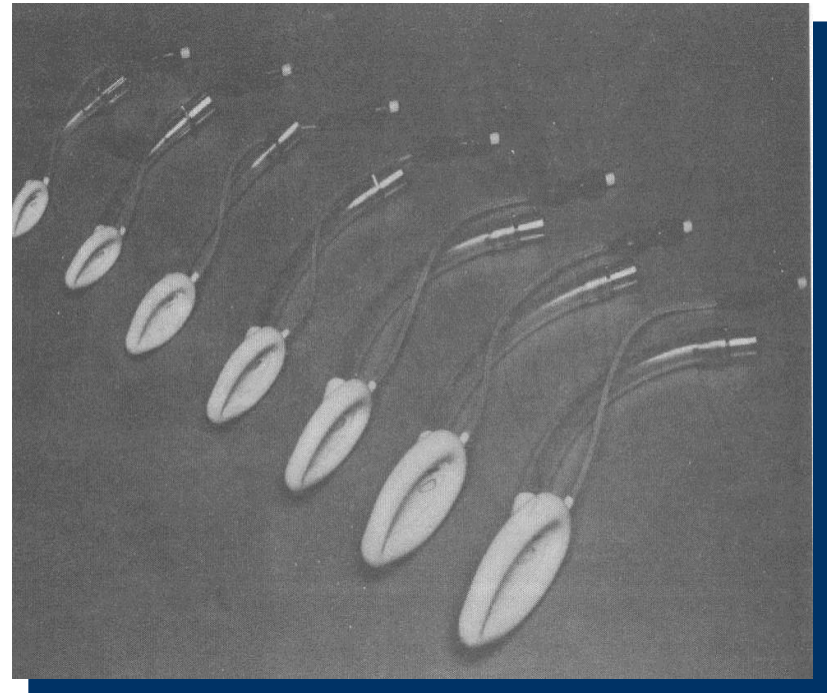
□ اندازه های متفاوت **راه هوایی ماسک حنجره ای** امکان استفاده از آن در اطفال و بزرگسالان را فراهم می کند.

## حنجره ای راه هوایی ماسک

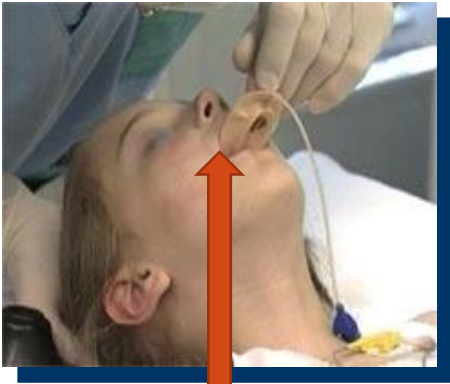□ LMA جهت ونتیلیسیون خودبخودی و تنفس کنترل‌شده با فشار مثبت تا 15 cmH<sub>2</sub>O مناسب است

□ سایزها:

- 1: نوزادان و کودکان تا 5 کیلوگرم
- 1.5: کودکان 5 تا 10 کیلوگرم
- 2: کودکان 10-20 کیلوگرم
- 2.5: کودکان 20-30 کیلوگرم
- 3: بیشتر از 30 کیلوگرم
- 4: بالغین
- 5: بالغین بزرگ



## حنجره ای راه هوایی ماسک



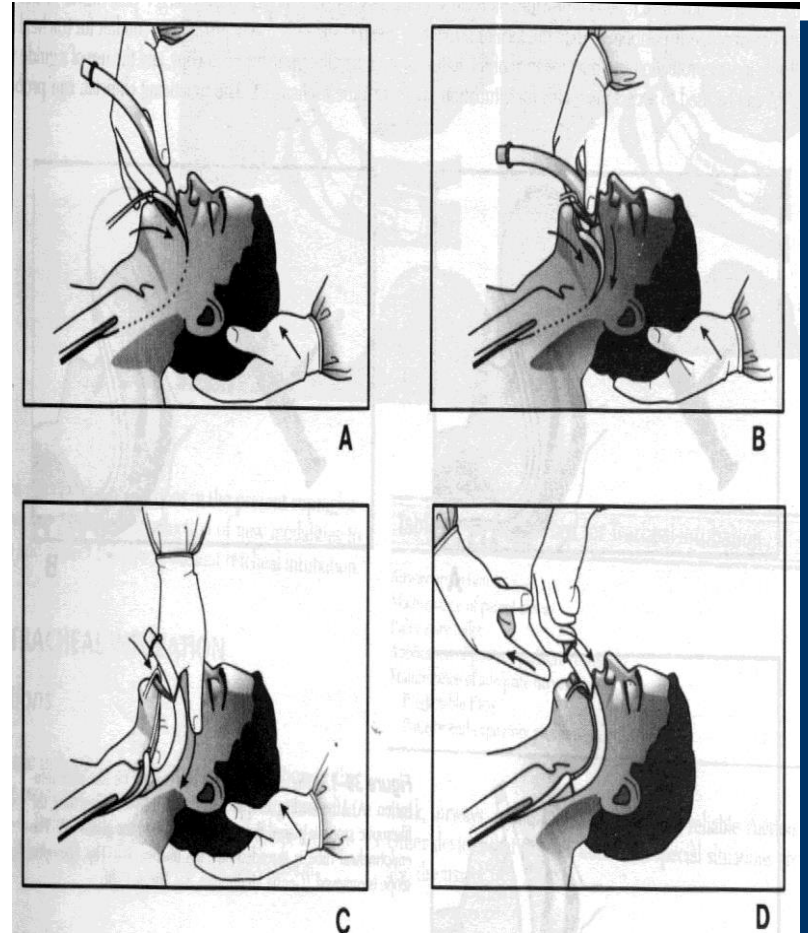
روش جاگذاری :

**A : CUFF** در حالیکه خالی شده است و لبه های آن به سمت عقب برگردانده شده اند با انگشت اشاره به سمت کام سخت وارد شده در حالیکه انگشت میانی دهان را باز میکند.

**B : LMA** به سمت عقب حرکت داده میشود در حالیکه سر بیمار با دست غیر غالب Extend میشود.

**C : LMA** تا جایی که به سمت يك مقاوت محسوس احساس شود پیشبرده میشود.

**D : CUFF** پر از هوامیشود.



## راه هوایی ماسک حنجره ای

□ در هر موردی که احتمال آسپیراسیون وجود دارد کمتر اندیکه است مگر به عنوان وسیله جایگزین لوله تراشه در هنگام انتوباسیون مشکل.

□ می توان در وضعیتهای prone و لترال نیز کار گذاشت.

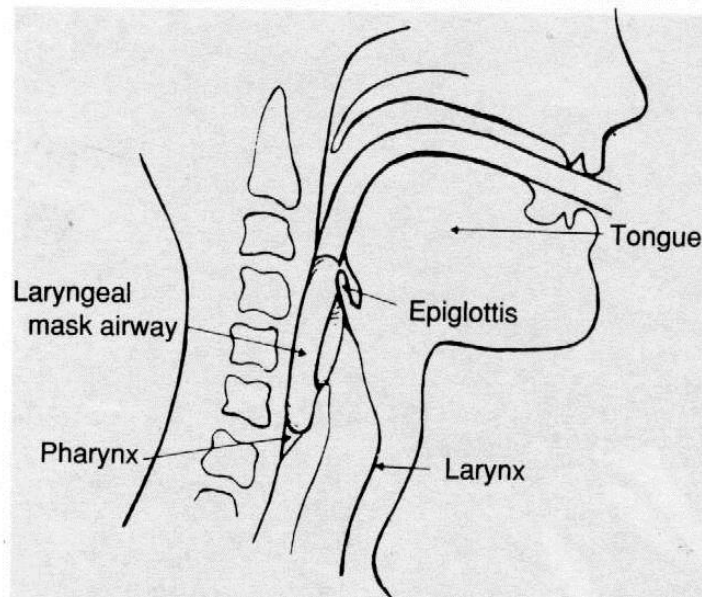
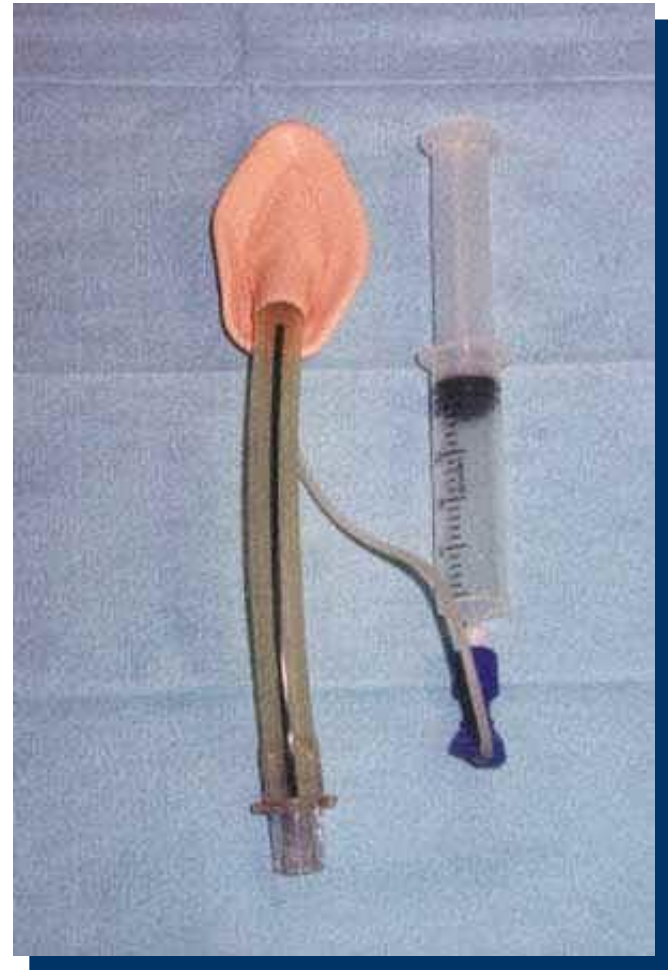
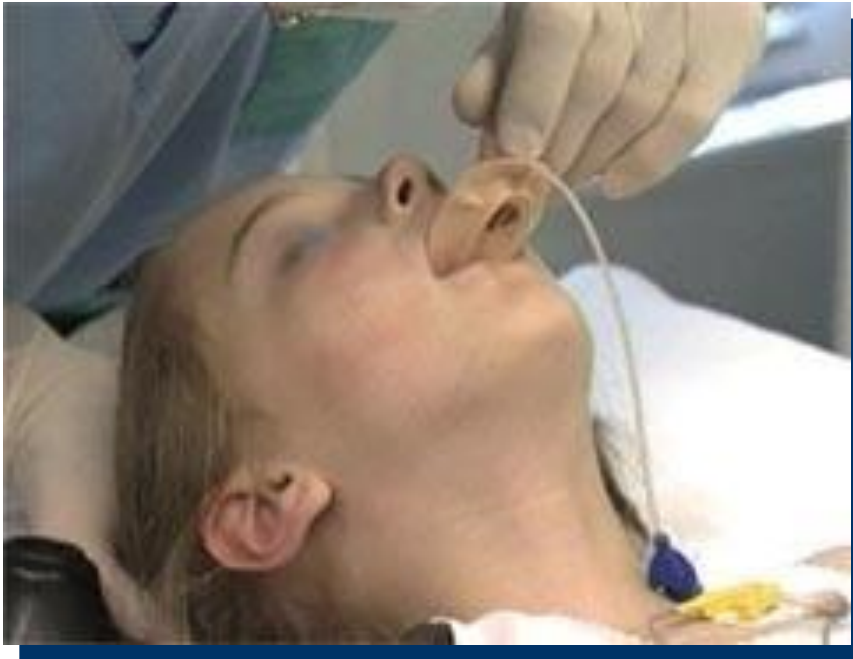
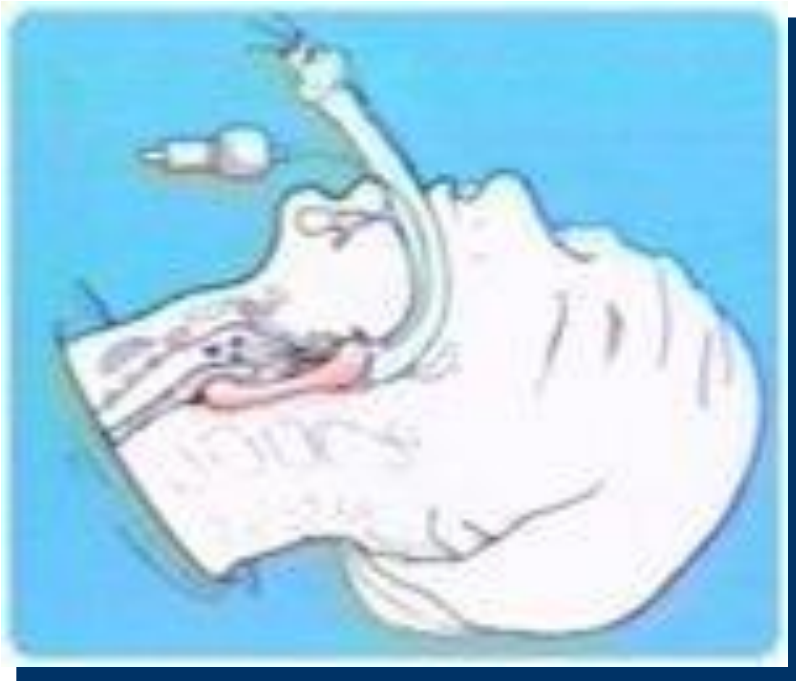
Figure 39-11. The laryngeal mask in position. (From Brain<sup>37</sup>)

## راه هوایی ماسک حنجره ای



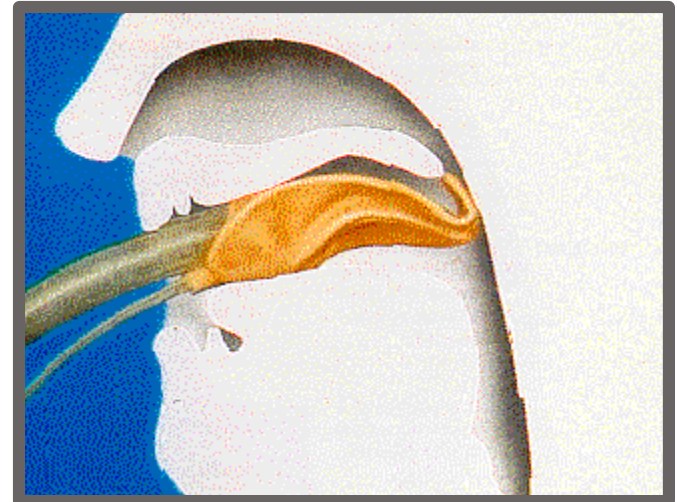
# راه هوایی ماسک حنجره ای



## راه هوایی ماسک حنجره ای

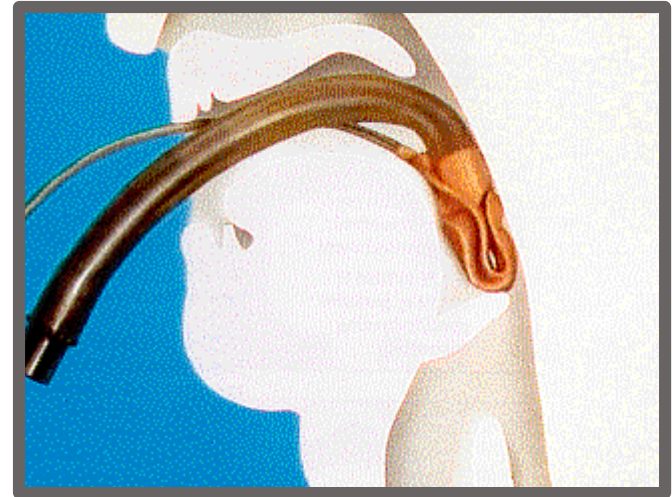
### مشکلات کارگذاری راه هوایی ماسک حنجره ای

- خم شدن نوک ماسک بر روی پشت کاف به علت خالی نشدن نا کافی کاف یا لوبریکاسیون نا مناسب کاف



## مشکلات کارگذاری راه هوایی ماسک حنجره ای

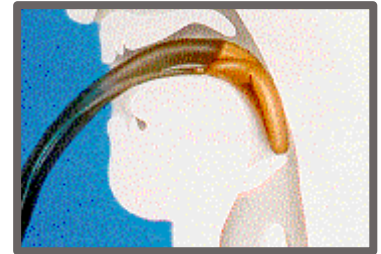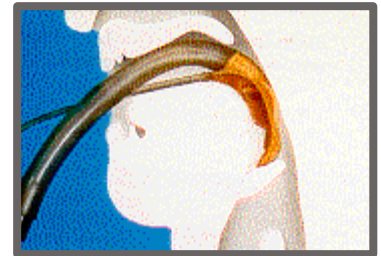- هنگام وارد شدن LMA در هیپوفارنکس به علت خم شدن کاف بر روی خود باعث انسداد اپیگلوت می شود.



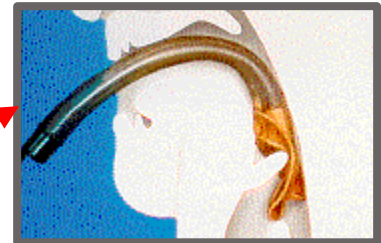## راه هوایی ماسک حنجره ای

### مشکلات کارگذاری راه هوایی ماسک حنجره ای

- اگر ماسک به اندازه کافی خالی نشود می تواند باعث انسداد اپیگلوت شود:



- باعث رانده شدن اپیگلوت به سمت پائین می شود



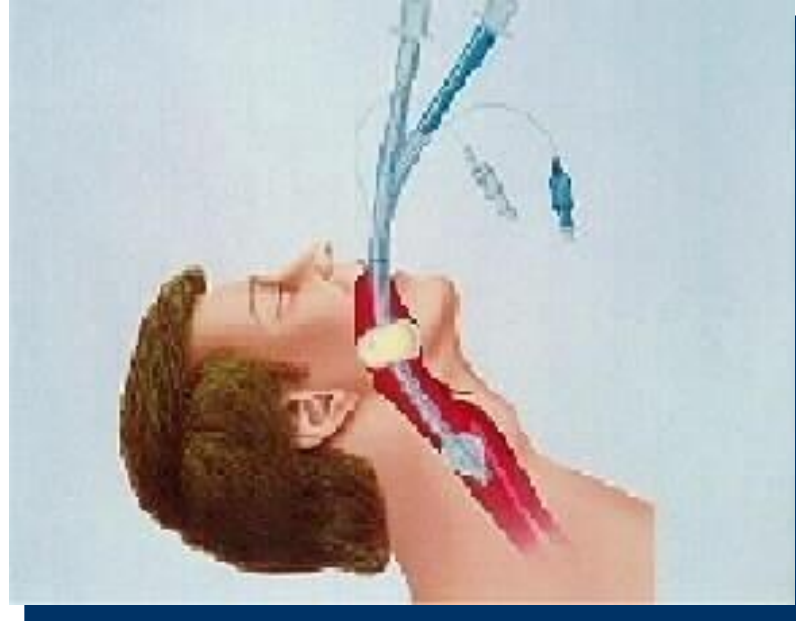- باعث سوراخ شدن اپیگلوت می شود

- ارزیابی راه هوایی
- انتوباسیون داخل تراشه (ETI)
- انتوباسیون با توالی سریع (RSI)
- انتوباسیون با انگشت دست (DI)
- عوارض لارنگوسکوپی و انتوباسیون
- راه هوایی ماسک حنجره ای (LMA)
- **لوله ترکیبی مری نای (ETC)**
- کریکوتیروئیدوتومی

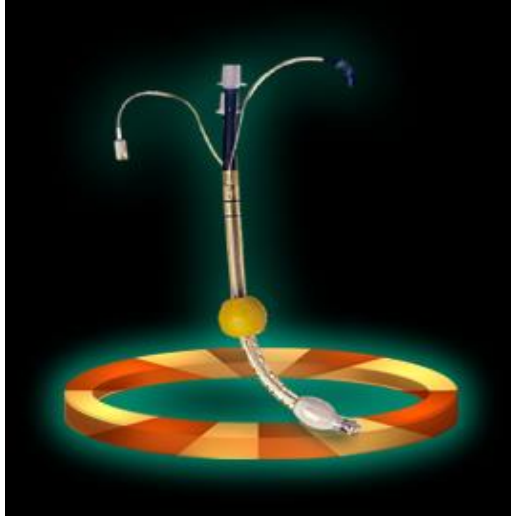
# لوله ترکیبی مری-نایی

(ETC)

(Esophageal-Tracheal CombiTube)



# لوله ترکیبی مری-نایی

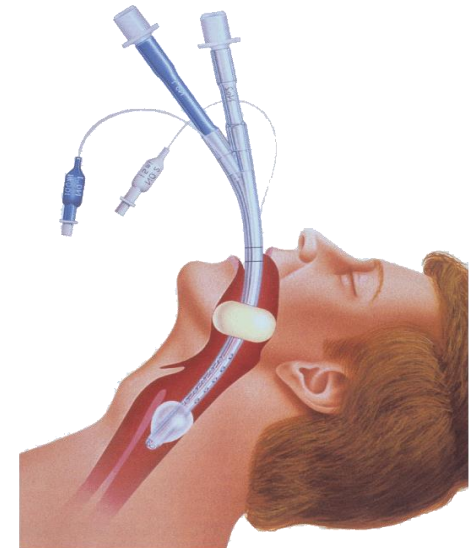
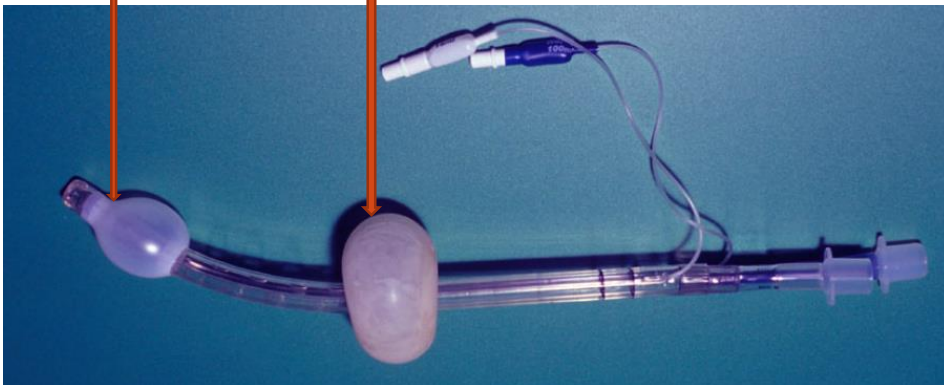


• لوله ترکیبی مری نایی ( ETC ) یا

( Esophageal-Tracheal CombiTube ) لوله هوایی دارای دو مجرا با منفذ تهویه ای مخصوص هر مجرا است. منفذ بلندتر و آبی رنگ ، منفذ دیستال است ؛ منفذ کوتاه و شفاف ، منفذ پروگزیمال است که در ناحیه تحتانی حنجره خاتمه می یابد. ETC دارای دو کاف است- یک کاف 15 میلی لیتری در ناحیه قبل از منفذ دیستال و کاف 100 میلی لیتری در ناحیه بعد از منفذ پروگزیمال.

کاف دیستال

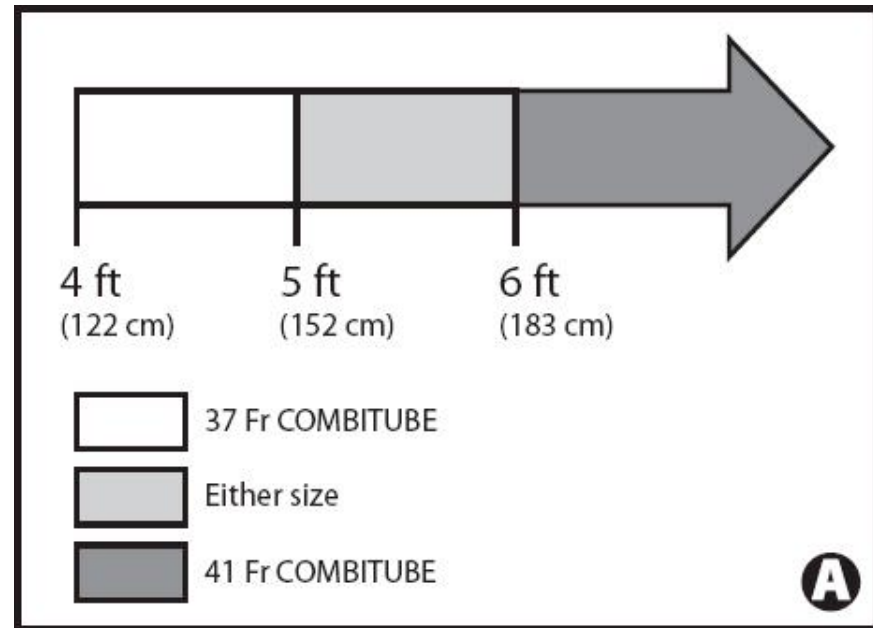
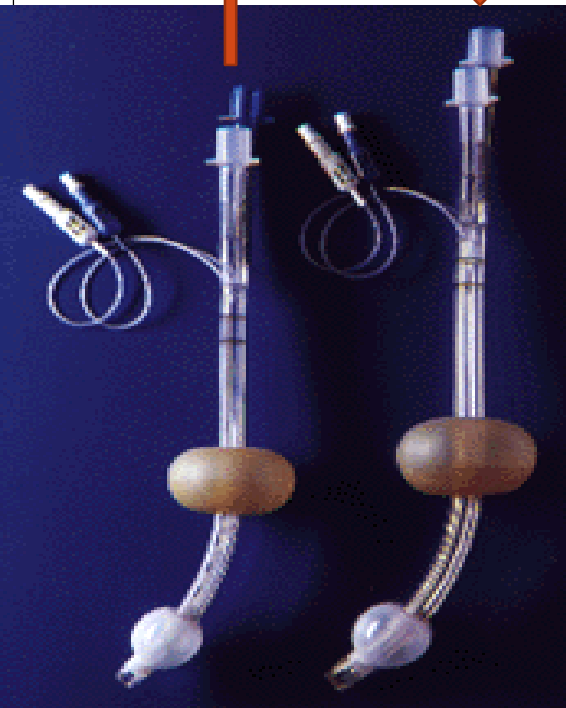
کاف پروکسیمال



## لوله ترکیبی مری-نایی

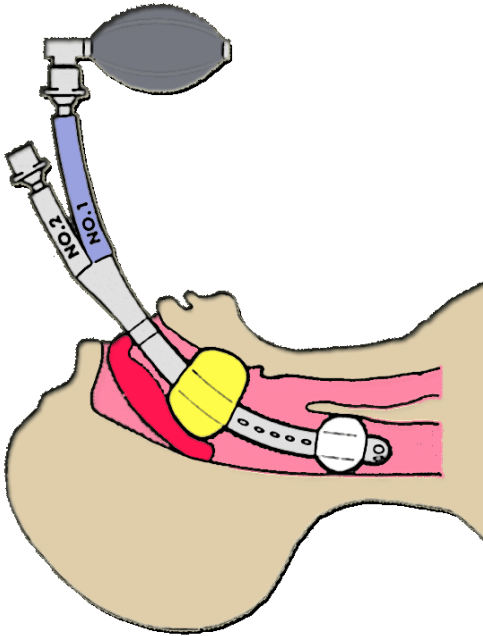
• دو سایز شایع قابل استفاده ETC به شرح زیر می باشد:

- 37 French (بزرگسال کوچک)
- 41 French (بزرگسال)

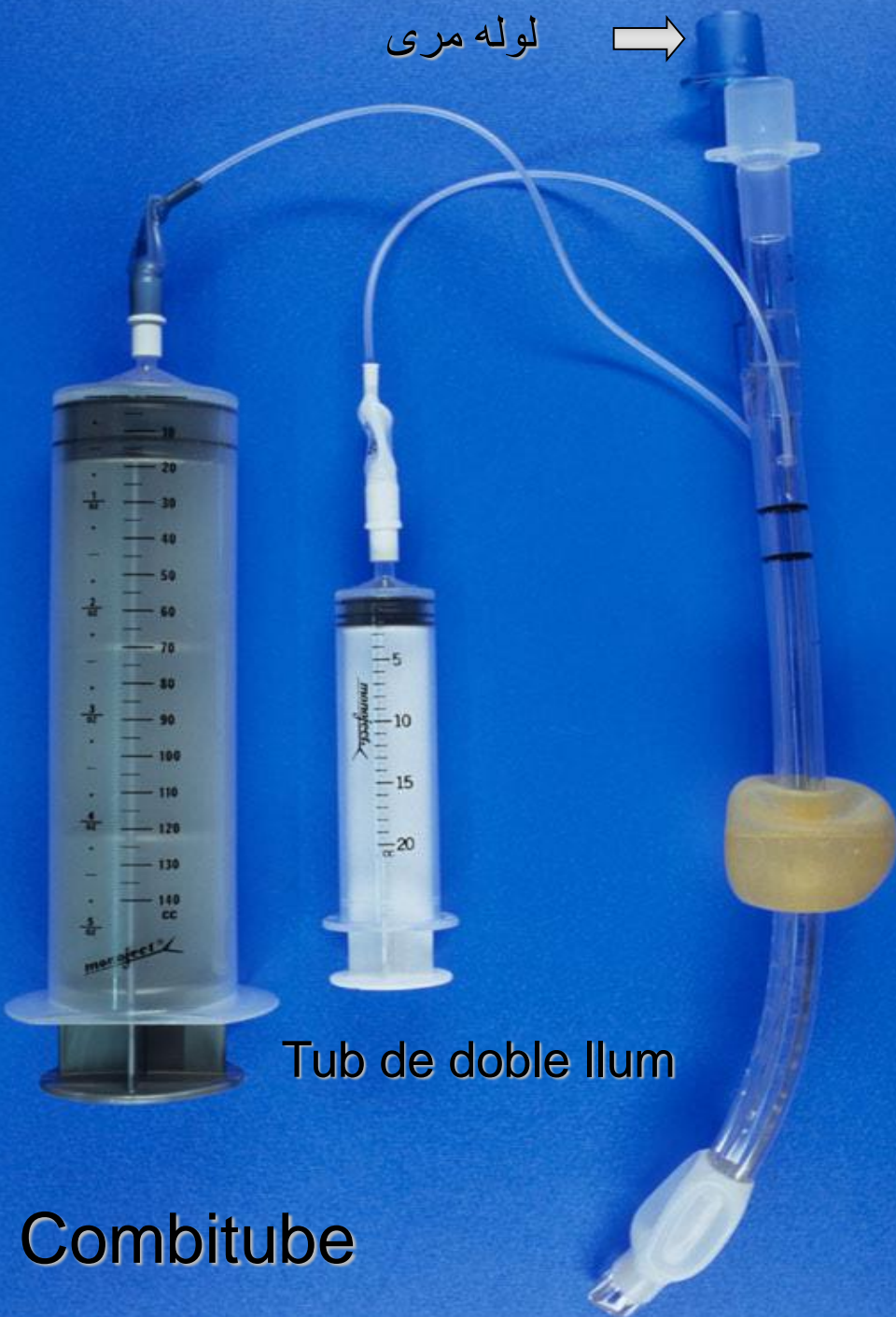


## لوله ترکیبی مری-نایی

- این لوله بدون دید مستقیم و از طریق دهان در داخل بخش خلفی ناحیه دهانی حلقی قرار گرفته و سپس به آرامی جلو برده می شود. زمانی که لوله در محل قرار داده می شود یک منفذ وارد نای و دیگری وارد مری می شود.

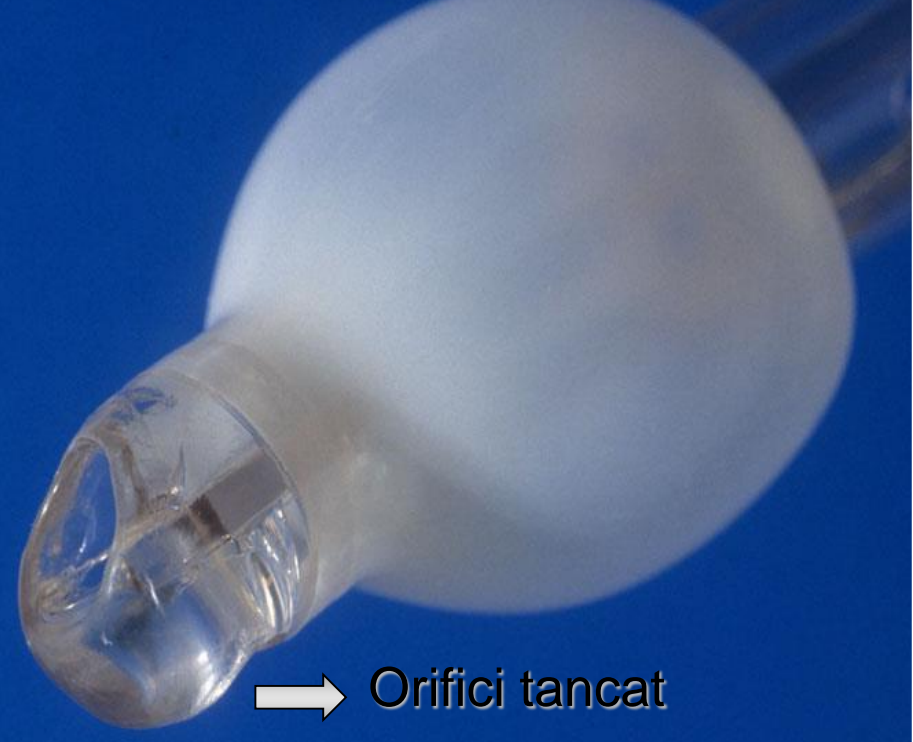

لوله مری



Tub de doble llum

Combitube

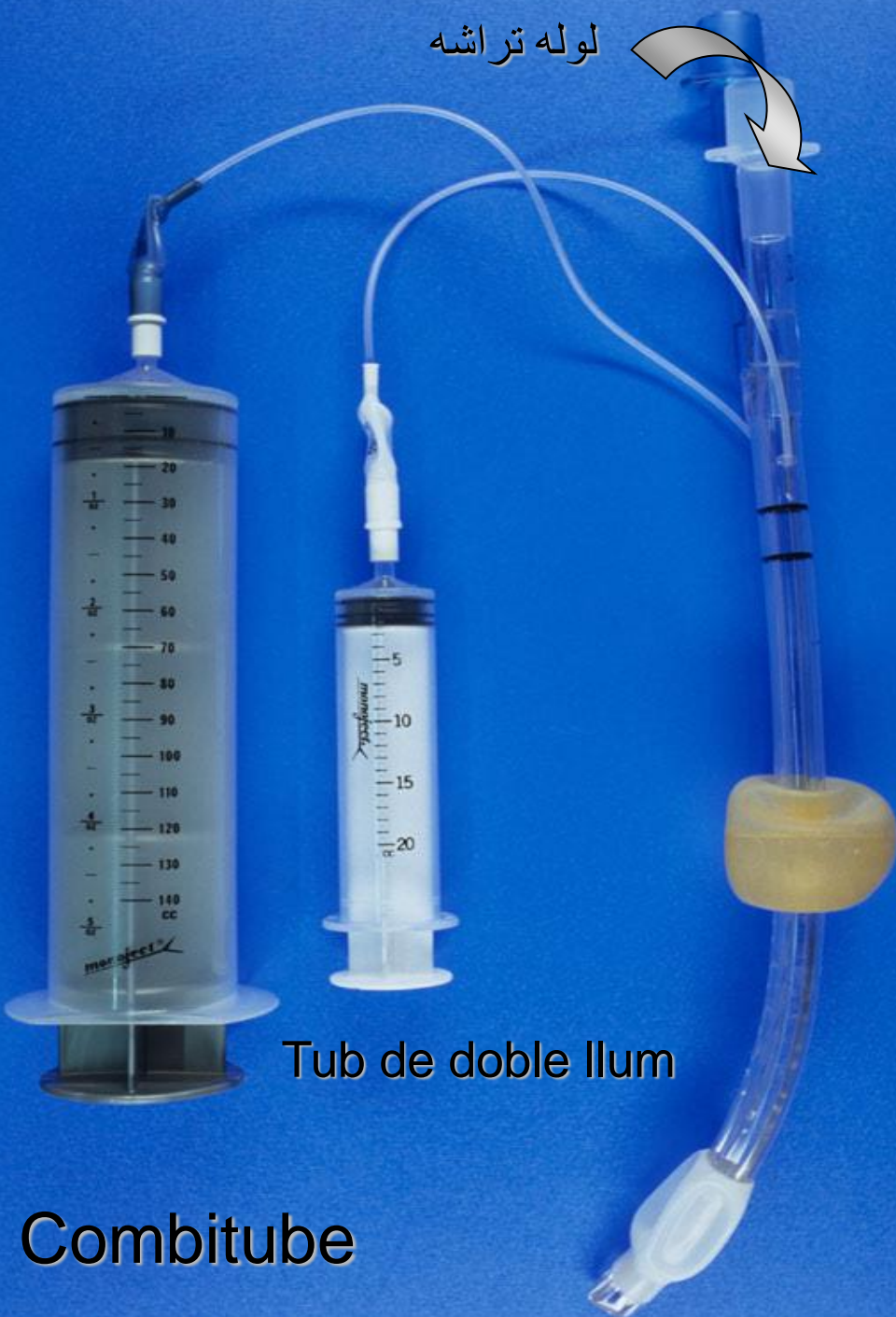


Orifici tancat

8 perforacions nivell faringe




لوله تراشه



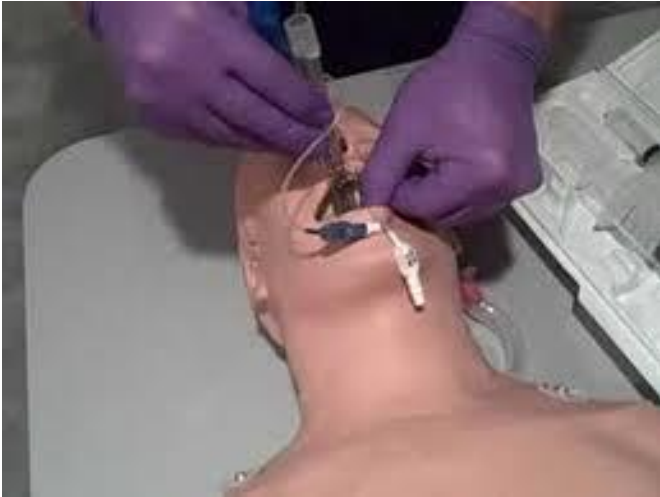Tub de doble llum

Combitube



$O_2$

# لوله ترکیبی مری-نایی



جای گذاری لوله ترکیبی مری نایی

برای جاگذاری ETC از مراحل زیر پیروی کنید:

1- مانورهای دستی اولیه و کمکی را انجام داده و با کمک BVM و هایپرونتیله کردن بیمار اکسیژن مکمل را تجویز کرده ، تهویه مصنوعی را شروع کنید.

2- بیمار را در وضعیت طاق باز قرار داده و بالای سر وی زانو بزنید.

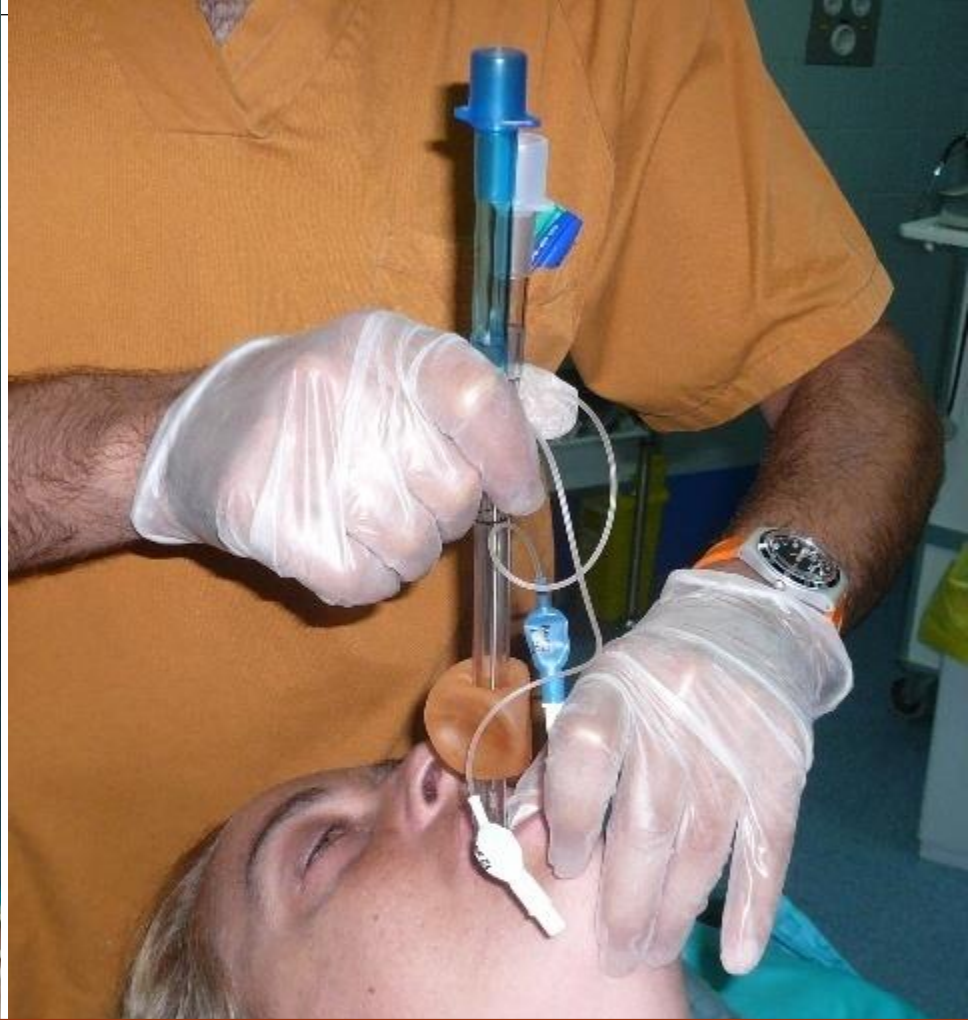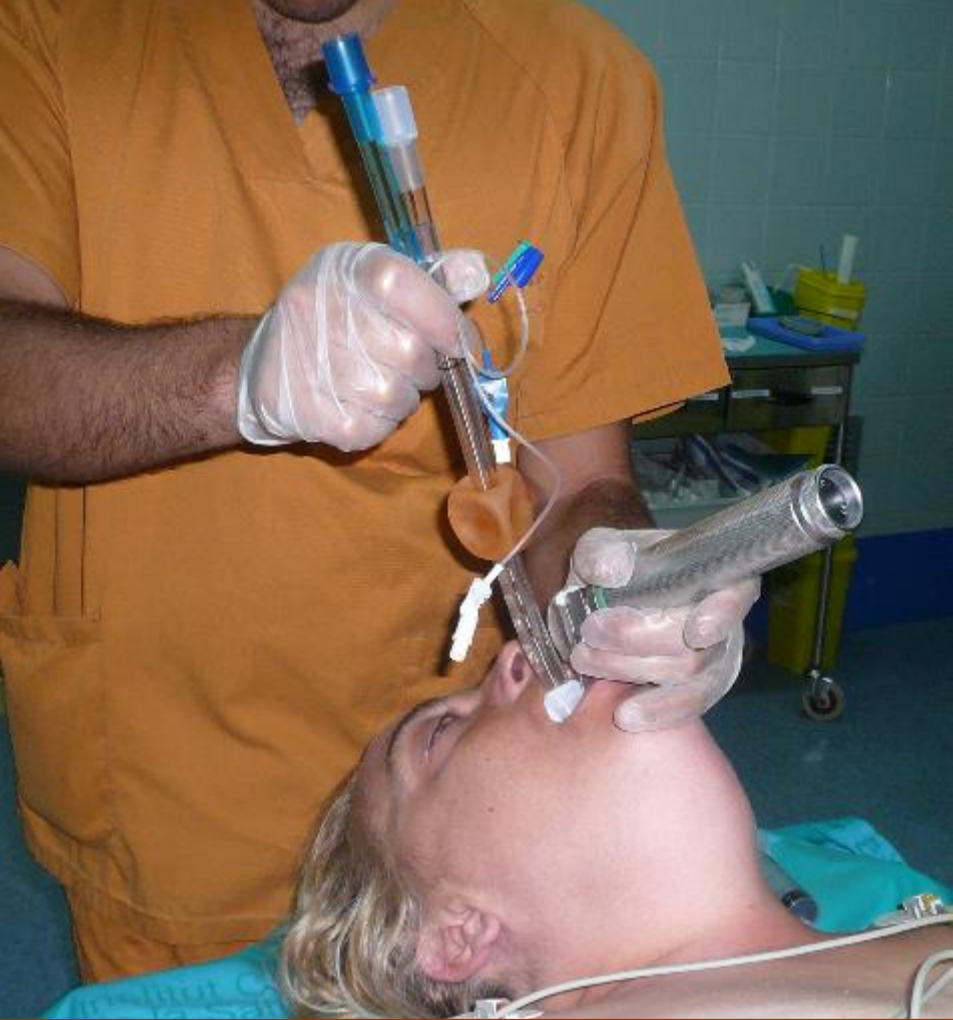3- تجهیزات را آماده و کنترل کنید.

4- سر بیمار را در وضعیت خنثی قرار دهید. اگر احتمال آسیب گردن وجود دارد ستون فقرات گردنی را ثابت نگاه دارید.

5- با استفاده از مانور بالا بردن زبان - فک ETC را به ملایمت در خط وسط در میان ناحیه دهانی حلقی قرار دهید و آن را تا عمقی که به وسیله علامت های روی لوله مشخص شده تا پشت ناحیه تحتانی حنجره جلو ببرید. حلقه های سیاه لوله باید بین دندان های بیمار قرار گیرند.

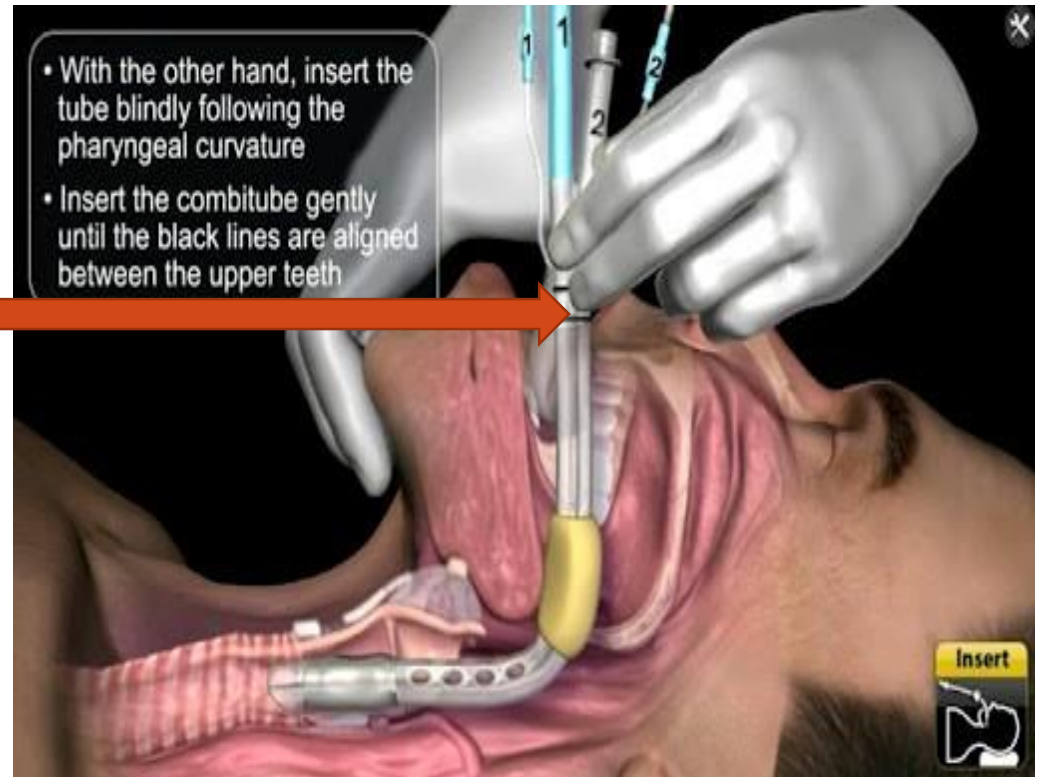
توجه: برای کار گذاری ETC می توان از لارنگوسکوپ هم کمک گرفت.





# لوله ترکیبی مری-ناپی

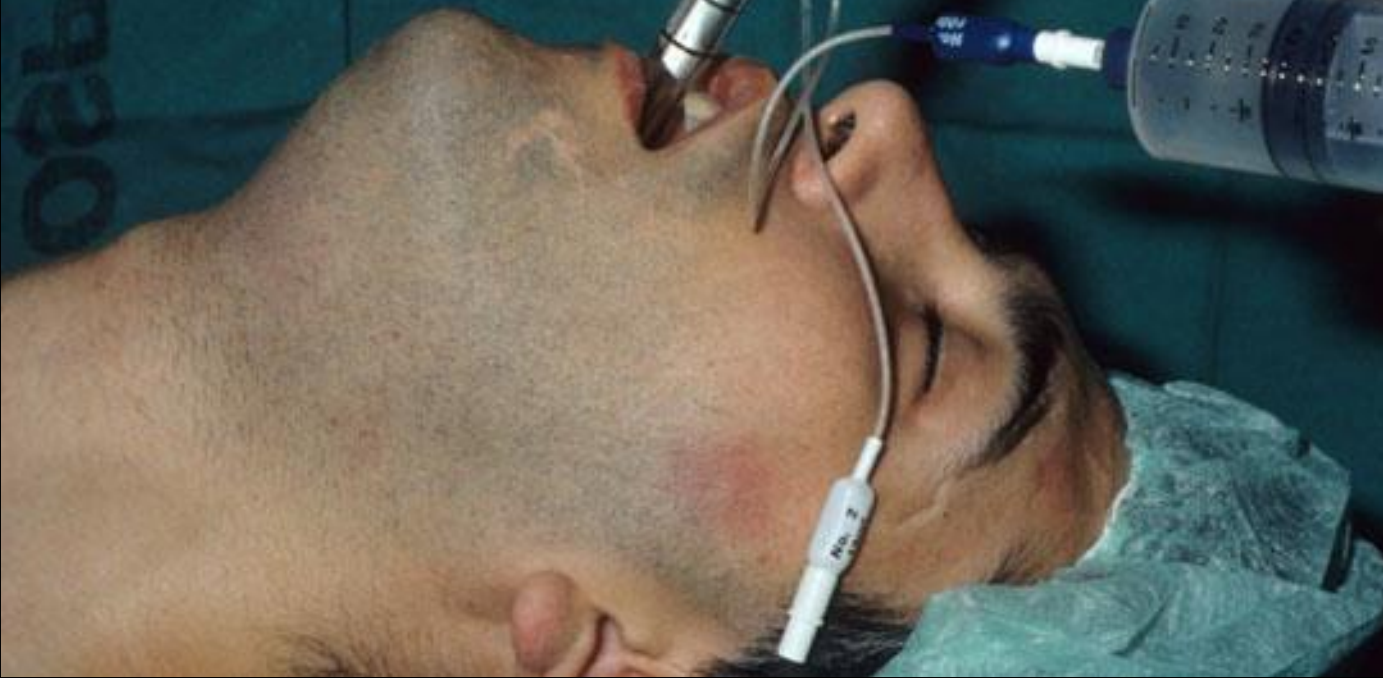ETC را به آرامی تا جایی فرو ببرید که خط  
های سیاه آن مقابل دندانهای ثنایای فوقانی  
قرار گیرد



0811930

لوله مری

لوله تراشه



# لوله ترکیبی مری-ناپی

## جای گذاری لوله ترکیبی مری نایی (ادامه)

6-کاف حلقی را با 100 میلی لیتر و کاف دیستال را با 10 تا 15 میلی لیتر هوا پر کنید.

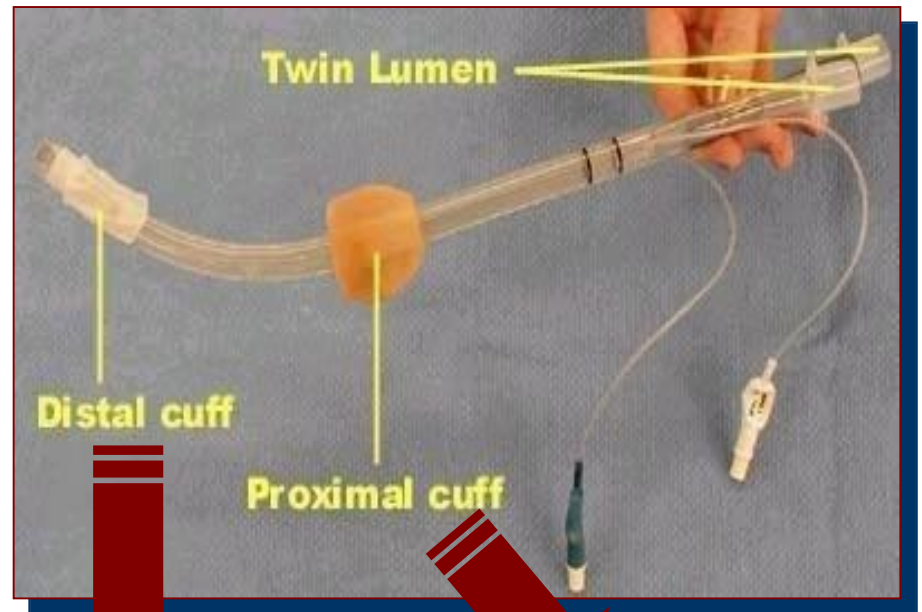
7-در حالی که قفسه سینه و معده را سمع می کنید ، با کمک وسیله دارای بگ درجه دار که به اکسیژن 100 درصد متصل شده و از طریق منفذ پروگزیمال آبی که بلندتر است بیمار را تهویه کنید. اگر صداهای تنفسی را در قفسه سینه و نه در معده می شنوید ، لوله را در محل محکم کرده به تهویه ادامه دهید.

8-اگر در قفسه سینه به جای صداهای تنفسی ، صدای معده را می شنوید ، منافذ را تعویض کنید و از طریق متصل کننده شفاف بیمار را تهویه کنید. وجود صداهای تنفسی را در قفسه سینه تأیید کنید. از تکنیک های متعدد برای تثبیت محل صحیح لوله استفاده کنید.

(مشاهده ، سمع ، استفاده از کاپنومتر ، ارزیابی بهبودی بالینی)

9-لوله را در جای خود محکم کرده به تهویه با اکسیژن 100 درصد ادامه دهید.

10-به طور مکرر لوله هوایی و کارآیی تهویه را مجدداً ارزیابی کنید.

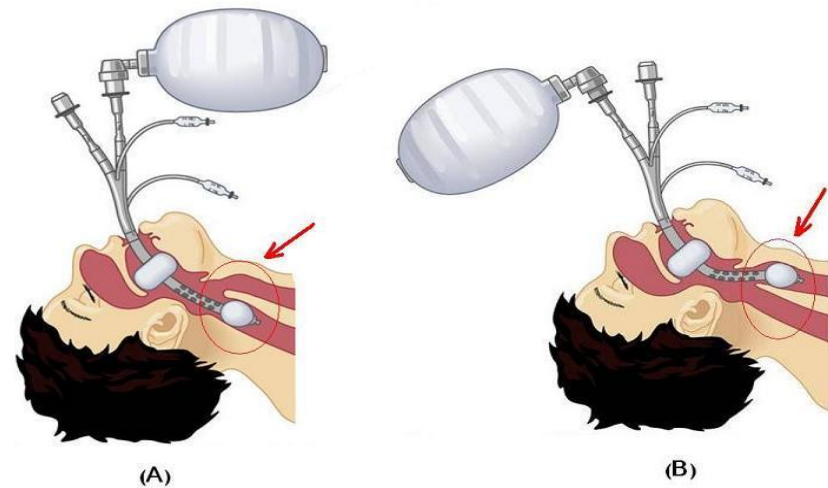
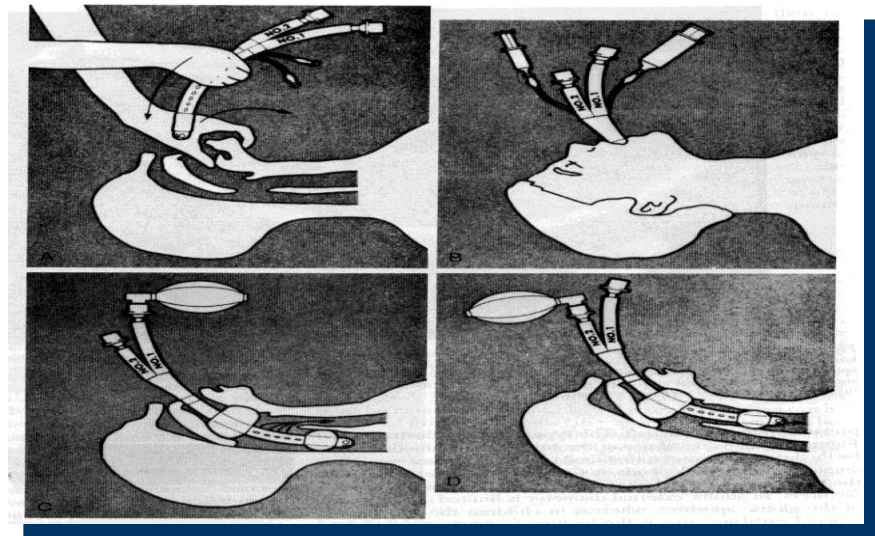


با 15ml هوا پر میشود.

با 100ml هوا پر میشود.

# لوله ترکیبی مری-نایی

برای تشخیص این که کدام منفذ وارد نای شده، ابتدا منفذ خارجی و بلندتر را تهویه کنید، زیرا احتمال قرار دادن آن در مری بسیار زیاد است. از طریق گوشی به صداهای تنفسی گوش کنید. اگر صداهای تنفسی در قفسه سینه و نه در اپی گاستر شنیده می شوند، به تهویه از طریق منفذ خارجی بلندتر ادامه دهید (A). اگر به جای قفسه سینه صداهای تنفسی را در معده می شنوید، تهویه از طریق منفذ بلندتر را متوقف کرده و بگ دارای دریچه را به منفذ کوتاه تر متصل کنید. کاف دیستال منفذ دیستال را جدا می کند و کاف پروگزیمال و بزرگتر منفذ پروگزیمال را مجزا می سازد، که باعث می شود هوا به سمت ناحیه تحتانی حنجره دمیده شده، وارد نای شود (B).



# لوله ترکیبی مری-نایی

## مزایای ETC عبارتند از :

- زمانی که تکنیک های لوله گذاری مرسوم ناموفق یا غیر قابل دسترس هستند ETC به عنوان وسیله ای جایگزین برای کنترل راه هوایی به کار می رود.
- جای گذاری آن در محل سریع و آسان است.
- جای گذاری آن به مشاهده حنجره یا تجهیزات خاص نیاز ندارد.
- بالون حلقی ، لوله را در پشت کام سخت گیر می اندازد.
- بیمار ممکن است بدون توجه به محل لوله (مری یا نای) تهویه شود.
- ETC به طور قابل توجهی اتساع معده و پس زدن محتویات آن را کاهش می دهد.
- ETC می تواند در بیماران ترومایی مورد استفاده قرار گیرد ، زیرا گردن می تواند در حین لوله گذاری در وضعیت خنثی قرار گیرد.
- اگر لوله در مری قرار بگیرد ، برای کاهش فشار می توان محتویات معده را از طریق منفذ دیستال ساکشن کرد.

# لوله ترکیبی مری-نایی

- معایب ETC عبارتند از :
- زمانی که لوله در مری قرار گرفته است ساکشن کردن ترشحات نای غیرممکن می باشد.
- اگر ETC در محل قرار گرفته باشد جای گذاری لوله داخل نای بسیار دشوار است.
- ETC نمی تواند در بیماران هوشیار یا دارای رفلکس عق زدن مورد استفاده قرار گیرد.
- کاف ها می توانند باعث ایجاد ایسکمی در مری ، نای ، و بخش تحتانی حلق شوند.
- ETC نمی تواند نای را مجزا کرده و به طور کامل از آن محافظت کند.
- این لوله نمی تواند در بیماران مبتلا به بیماری مری یا سوزش سردل مورد استفاده قرار گیرد.
- این وسیله نمی تواند در کودکان به کار برود.
- جای گذاری ETC آسان نیست – اگر امدادگر مهارت کافی نداشته باشد ممکن است خطا کند

- ارزیابی راه هوایی
- انتوباسیون داخل تراشه (ETI)
- انتوباسیون با توالی سریع (RSI)
- انتوباسیون با انگشت دست (DI)
- عوارض لارنگوسکوپی و انتوباسیون
- راه هوایی ماسک حنجره ای (LMA)
- لوله ترکیبی مری نای (ETC)
- کریکوتیروئیدوتومی

# كريكوتير وئيدوتومي

1- كريكوتير وئيدوتومي سوزني (Needle Cricothyroidotomy)

2- كريكوتير وئيدوتومي جراحي (Surgical Cricothyroidotomy)

3- كريكوتير وئيدوتومي اصلاح يافته (Modified Cricothyroidotomy )  
(in Skill Laboratory)

# کریکو تیروئید وتومی

- تعریف: ایجاد یک راه هوایی از طریق غشاء کریکوئید بوسیله:

الف- وارد کردن یک نیدل پهن دارای سوراخ (Needle cricothyroidotomy)

ب- ایجاد یک انسزیون در غشاء کریکوئید و وارد کردن لوله تراکئوستومی در تراشه از طریق انسزیون ایجاد شده (Surgical cricothyroidotomy)

# گریکو تیروئید و تومی

## اندیکاسیون:

1- انتوباسیون اور و تراکئال یا نازو تراکئال ناموفق به دلیل:

الف- راه هوائی مشکل (Difficult Airway)

ب- ترومای وسیع صورت

ج- خونریزی وسیع حلقی - دهانی یا بینی-حلقی

د- انسداد راه هوائی به علت جسم خارجی، سوختگی و آنژیوادم

2- عدم توانائی در ایجاد یک راه هوائی مطمئن از طریق انتوباسیون  
دهانی یا بینی

# کریکوتیروئیدوتومی

## کنتراندیکاسیون:

- 1- ترومای وسیع به حنجره یا غضروف کریکوئید
- 2- اگر امکان حفظ راه هوایی از طریق انتوباسیون دهانی یا بینی باشد و هنوز امتحان نشده است.

**توجه:** نظر به اینکه کریکوتیروئیدوتومی یک پروسیجر اورژانس می باشد و بیمار قادر به دادن رضایت برای انجام آن نیست لذا می توان آن را بدون اخذ رضایت انجام داد.

# کریکوتیروئیدوتومی

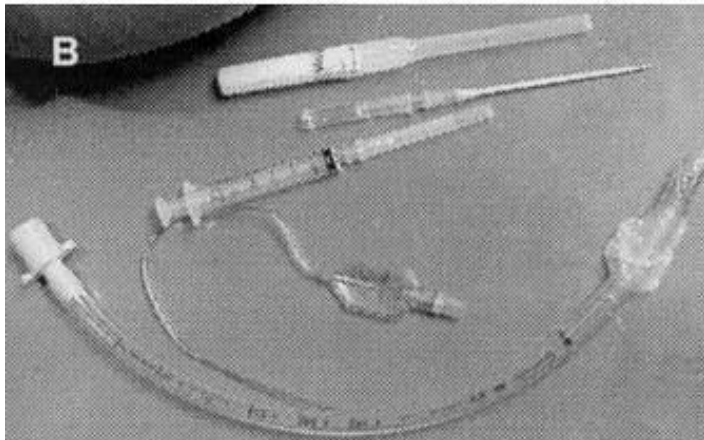
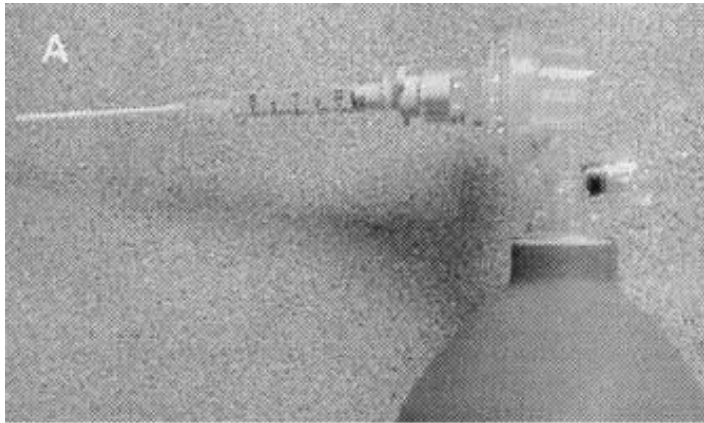
انواع:

1- کریکوتیروئیدوتومی سوزنی (Needle Cricothyroidotomy)

2- کریکوتیروئیدوتومی جراحی (Surgical Cricothyroidotomy)

3- کریکوتیروئیدوتومی اصلاح یافته (Modified Cricothyroidotomy)  
(in Skill Laboratory)

# کریکوتیروئیدوتومی سوزنی

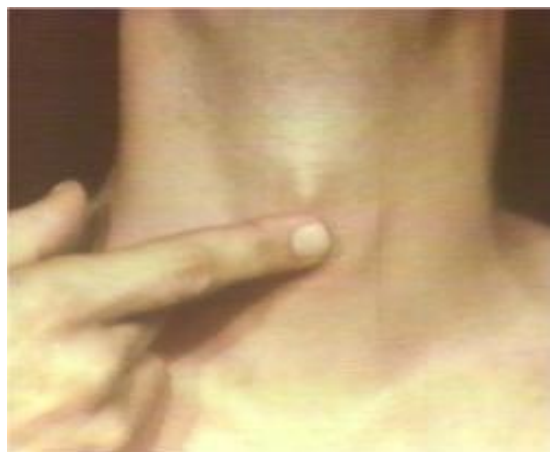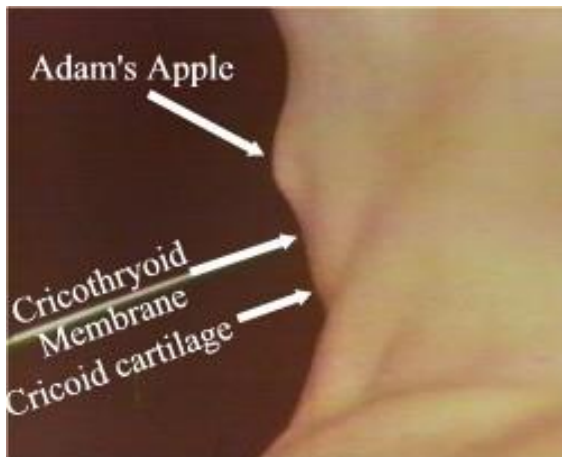


## وسایل لازم:

- 1- منبع اکسیژن با فلوی 10 تا 15 لیتر در دقیقه
- 2- آمبوبگ
- 3- برانول وریدی بزرگ (شماره 14 یا 16)
- 4- سرنگ پلاستیکی 3 سی سی
- 5- لوله تراشه شماره 7.5 کاف دار

# کریکوتیروئیدوتومی سوزنی

## نحوه انجام:



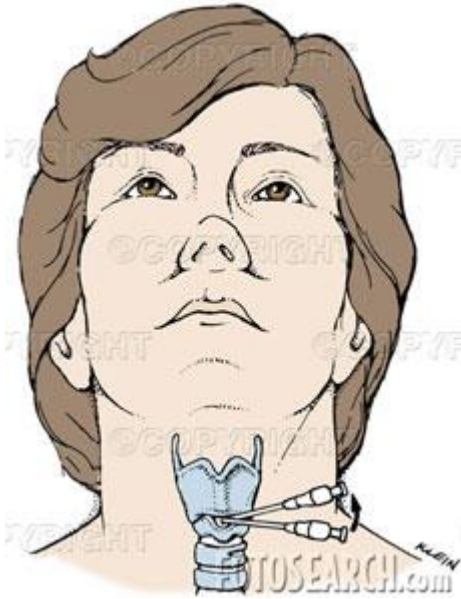- پوزیشن: خوابیده به پشت (سوپاین : Supine)
- تکنیک: استریل (Antiseptic)
- برانول شماره 14 یا 16 را به سرنگ 3 سی سی متصل کنید.
- غشاء کریکوئید را شناسائی کنید (ما بین غضروف تیروئید و کریکوئید)
- پوست را در قسمت وسط در حالیکه سرنگ به سوزن متصل است سوراخ کنید. جهت سهولت ورود سوزن به پوست می توانید از یک پیستوری استفاده نمائید.
- سوزن را در حالیکه با زاویه 45 درجه به سمت پائین گرفته اید در حالت آسپیراسیون وارد تراشه شوید تا زمانیکه هوا وارد سرنگ گردد.
- سوزن کاتتر را بیرون بکشید در حالیکه کاتتر رو به سمت هدایت می کنید.

# کریکوتیروئیدوتومی سوزنی

- سوزن را در حالیکه با زاویه 45 درجه به سمت پائین گرفته اید در حالت آسپیراسیون وارد تراشه شوید تا زمانیکه هوا وارد سرنگ گردد.

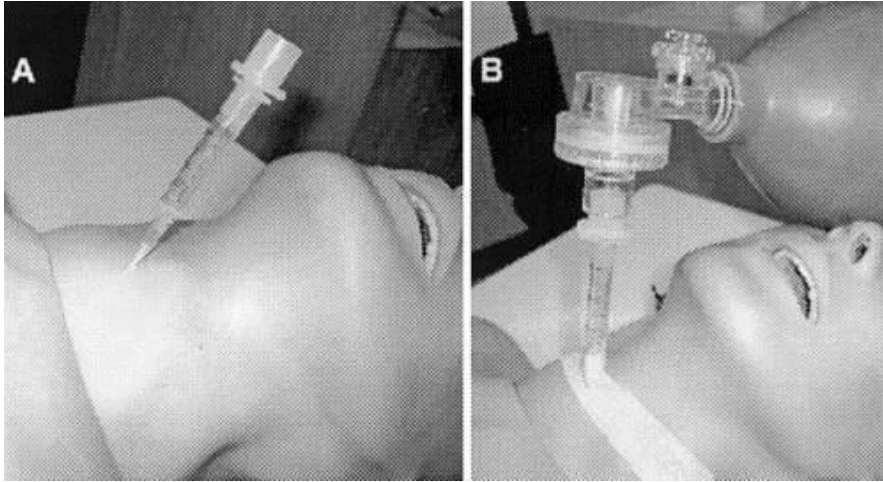
- سوزن کاتتر را بیرون بکشید در حالیکه کاتتر رو به سمت پائین هدایت می کنید (مواظب سوراخ شدن دیواره خلفی تراشه باشید).

- سوزن کاتتر و پیستون سرنگ را درآورید



# کریکوتیروئیدوتومی سوزنی

- کاتتر کریکوتیروئیدوتومی را به لوله سرنگ و لوله سرنگ را به کانکتور لوله تراشه شماره 7.5 متصل کنید.



- کانکتور لوله تراشه را به آمبوگ که به منبع اکسیژن با فلوی 10 لیتر در دقیقه وصل است، متصل نمایید.

- تهویه با آمبو را با سرعت : یک ثانیه فشردن (Compression) آمبو و 4 ثانیه استراحت (relaxation) ادامه دهید.

# کریکوتیروئیدوتومی سوزنی

## ● توجه:

از آنجائیکه قطر کاتتر کوچک می باشد لذا کریکوتیروئیدوتومی سوزنی قادر به تهویه مناسب بیمار نمی باشد. لذا لازم است که حد اکثر بعد از 45 دقیقه گذشت از زمان کارگذاری کاتتر، بیمار کریکوتیروئیدوتومی جراحی یا تراکئوستومی شود.

# کریکوتیروئیدوتومی سوزنی

## معایب کریکوتیروئیدوتومی سوزنی:

- هیپر کاربی (Hypercarbia)
- سوراخ شدن مری
- خونریزی
- اسکار خارجی در محل ورود سوزن به تراشه

# کریکوتیروئیدوتومی سوزنی

## تکنیک:

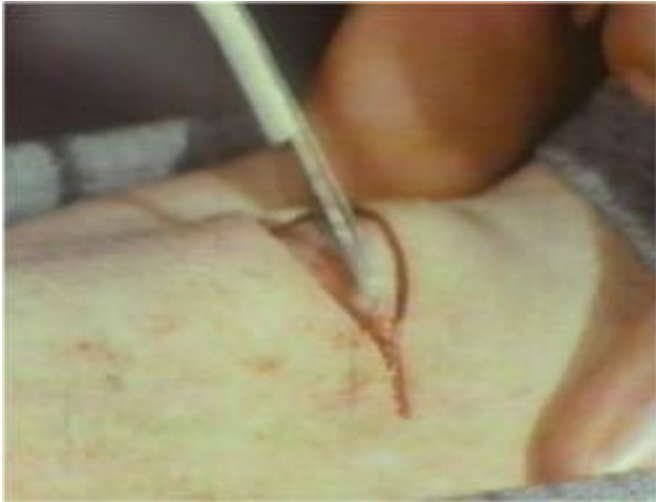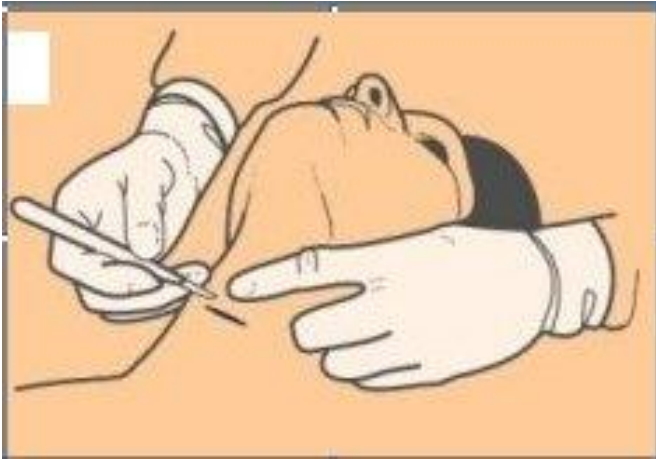1- ستون فقرات گردن بیمار را در وضعیت افقی، بی حرکت نگه دارید.

2- محل عمل جراحی ضد عفونی گردد (prepared and draped)

3- ماده بیحسی و آدرنالین فقط برای بیمار بیدار بکار میرود. برای بیمار در وضعیت خفگی و در وضعیت احتضار زمان کافی برای بی حسی وجود ندارد.

4- غضروف تیروئید را بی حرکت نگهدارید.

5- دو برش عرضی ابتدا بر روی پوست ( پوست غشاء کریکوئید) و سپس بر روی غشاء کریکوئید انجام دهید.



# کریکوتیروئیدوتومی سوزنی

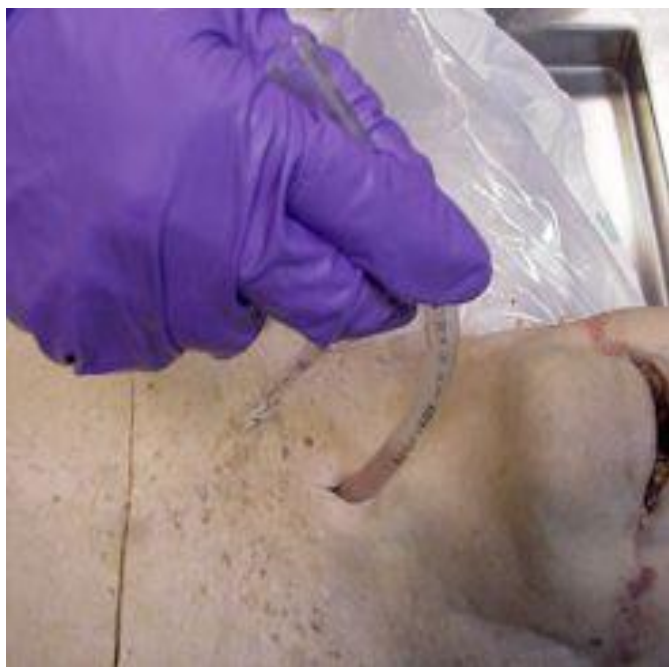## تکنیک (ادامه):

6 - فورسپس شریانی را داخل راه هوایی برده و سپس اسکالپل را خارج نمائید.

7- لوله کریکوتیروئیدوتومی یا لوله تراکئوستومی و یا لوله تراشه (شماره 6-7) را در حالی وارد راه هوایی بیمار تمائید که جهت آن به سمت قفسه سینه بیمار باشد.

8- بعد از تأیید قرار گیری مناسب لوله، آن را فیکس، سوچور و ساکشن نمائید.

توجه: لوله تراشه بزرگتر از 7 به سختی وارد غشاء کریکوئید می شود.



# کریکوتیروئیدوتومی سوزنی

- نکته: برای کودکان زیر 12 سال، کریکوتیروئیدوتومی سوزنی یک تکنیک انتخابی برای برقراری راه هوایی اورژانس نسبت به کریکوتیروئیدوتومی جراحی و اصلاح یافته به دلایل زیر می باشد:

1- حنجره و لارنکس برای انجام کریکوتیروئیدوتومی جراحی بسیار آسیب پذیر است.

2- ریسک انسداد ساب گلوت (Subglottic stenosis) به دنبال کریکوتیروئیدوتومی جراحی بیشتر است (قسمت فوقانی تراشه در بچه ها کاملا رشد نکرده است و تراشه در ناحیه زیر تارهای صوتی به خاطر رشد بیش از حد بافت نرم به صورت غیر عادی باریک شده است).

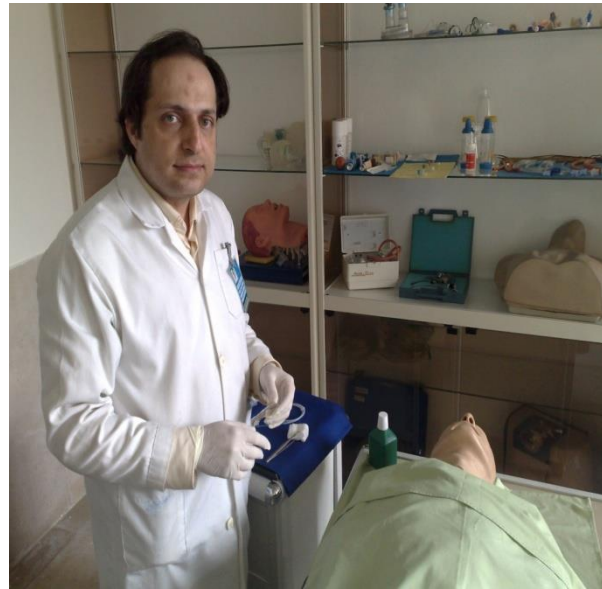# کریکوتیروئیدوتومی سوزنی

## معایب کریکوتیروئیدوتومی جراحی:

- سوراخ شدن مری
- خونریزی
- اسکار خارجی در محل ورود سوزن به تراشه
- تنگی ساب گلوت
- شکستگی حنجره
- آسیب تارهای صوتی و به دنبال آن خشونت صدا (Hoarsness)

## کریکو تیروئیدوتومی اصلاح یافته

"Modified Cricothyroidotomy in Skill Laboratory"



## کریکو تیروئیدوتومی اصلاح یافته

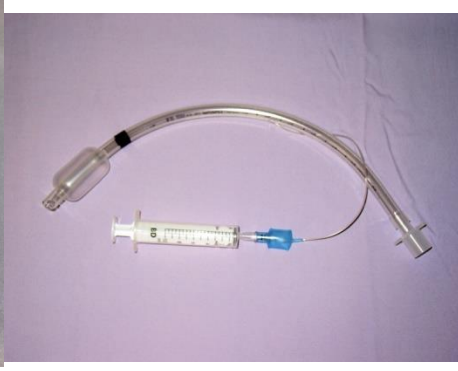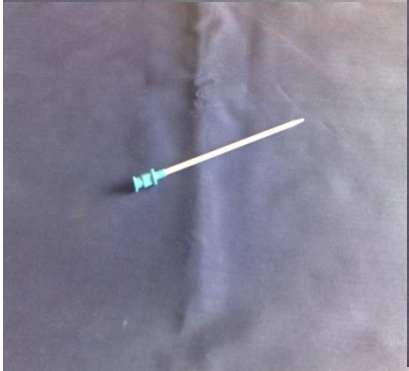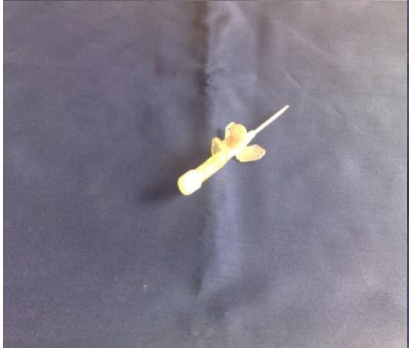
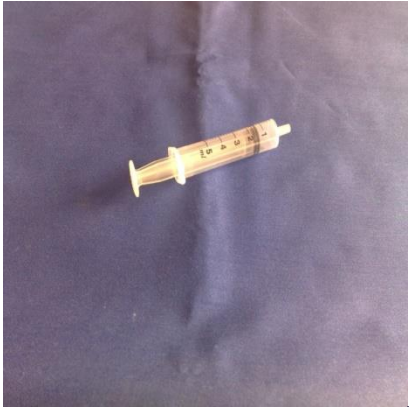تعریف:

این تکنیک ترکیب دو روش کریکوتیروئیدوتومی سوزنی و جراحی می باشد.

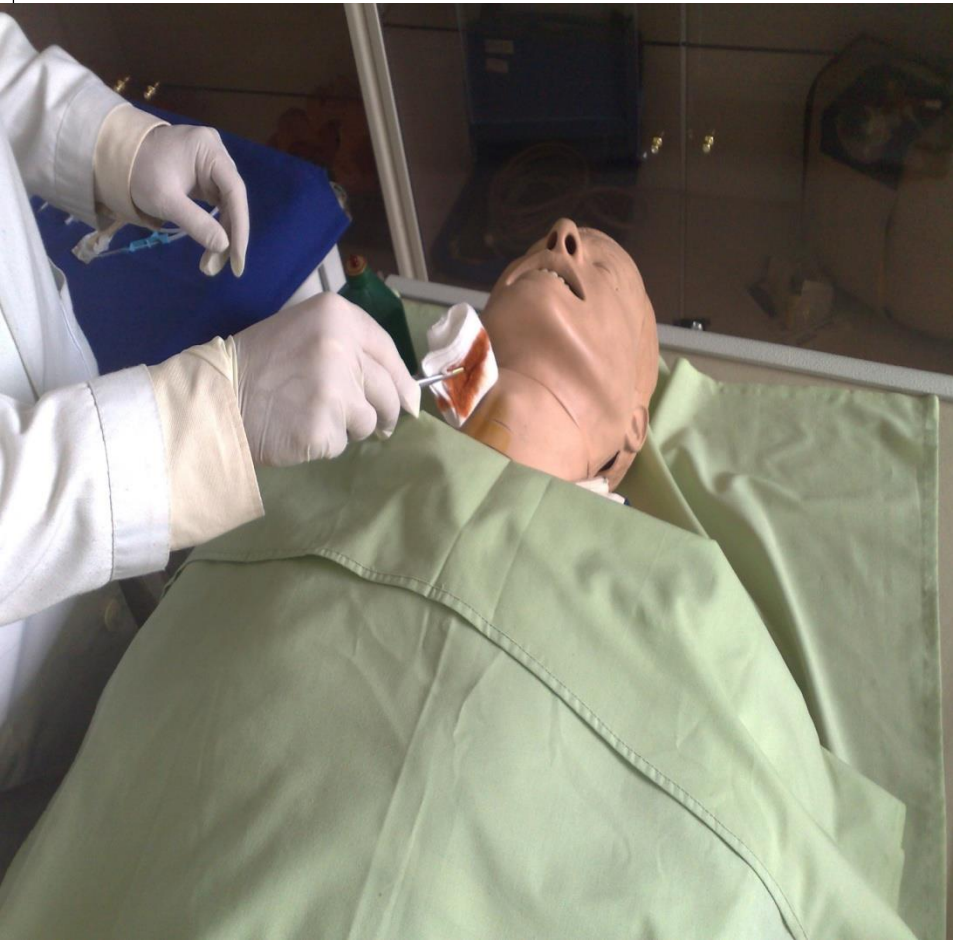## کریکو تیروئیدوتومی اصلاح یافته

### • وسایل مورد نیاز:

- 1- لوله تراشه شماره 6 کاف دار
- 2- برانول شماره 14 یا 16
- 3- سرنگ 5 سی سی
- 4- دیلاتور
- 5- j Wire
- 6- ژل لوبریکانت
- 7- تیغ بیستوری



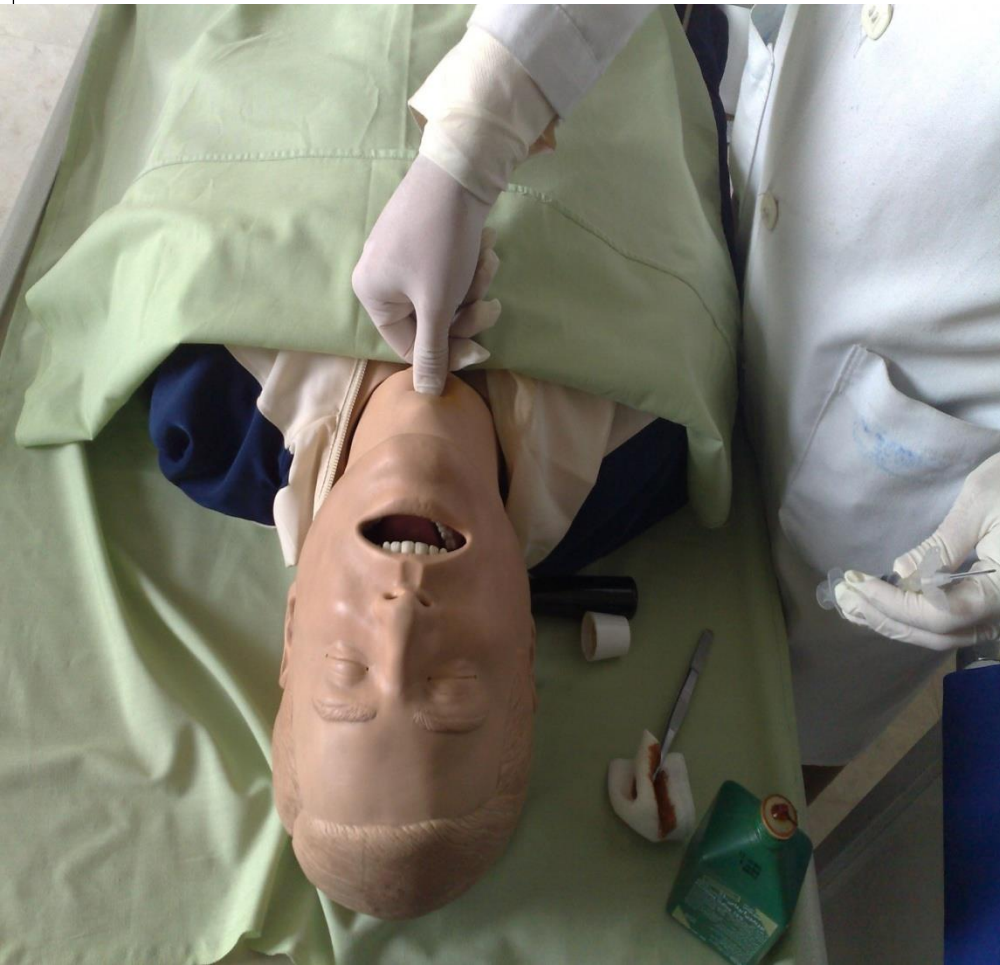## کریکو تیروئیدوتومی اصلاح یافتہ



تکنیک:

1- ابتدا محل انجام پروسیجر  
را ضد عفونی می نمائیم.

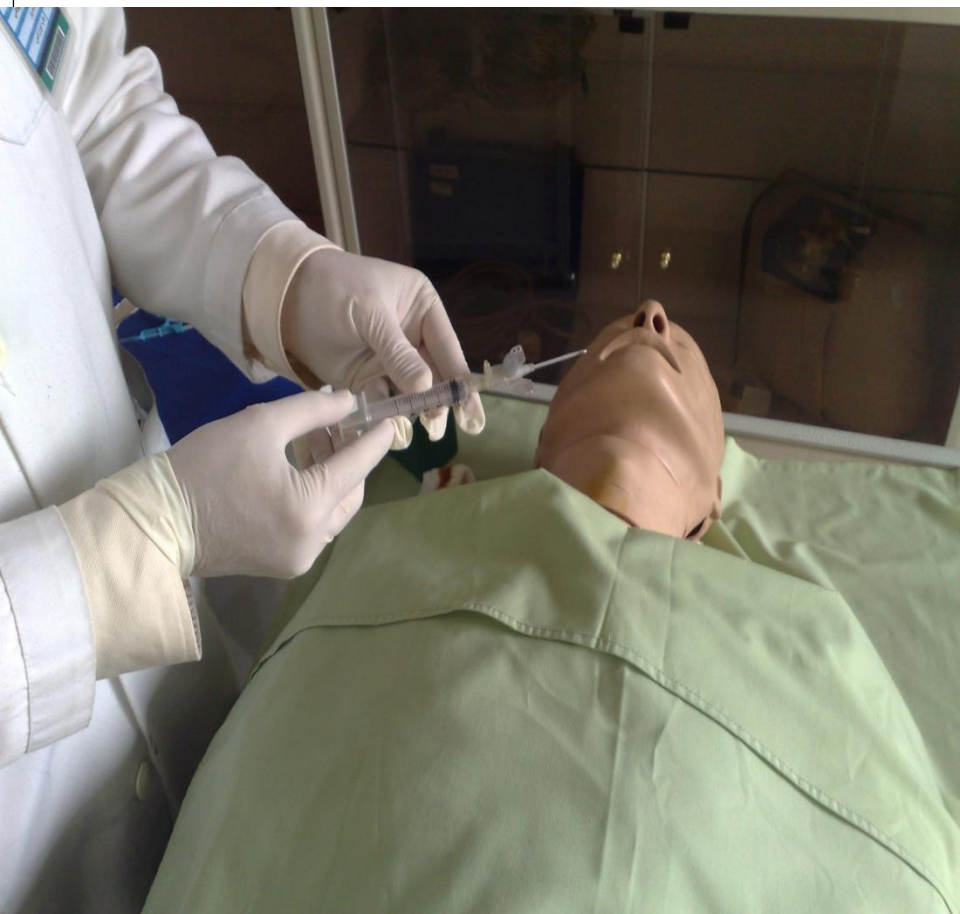## کریکو تیروئیدوتومی اصلاح یافته



تکنیک (ادامه):

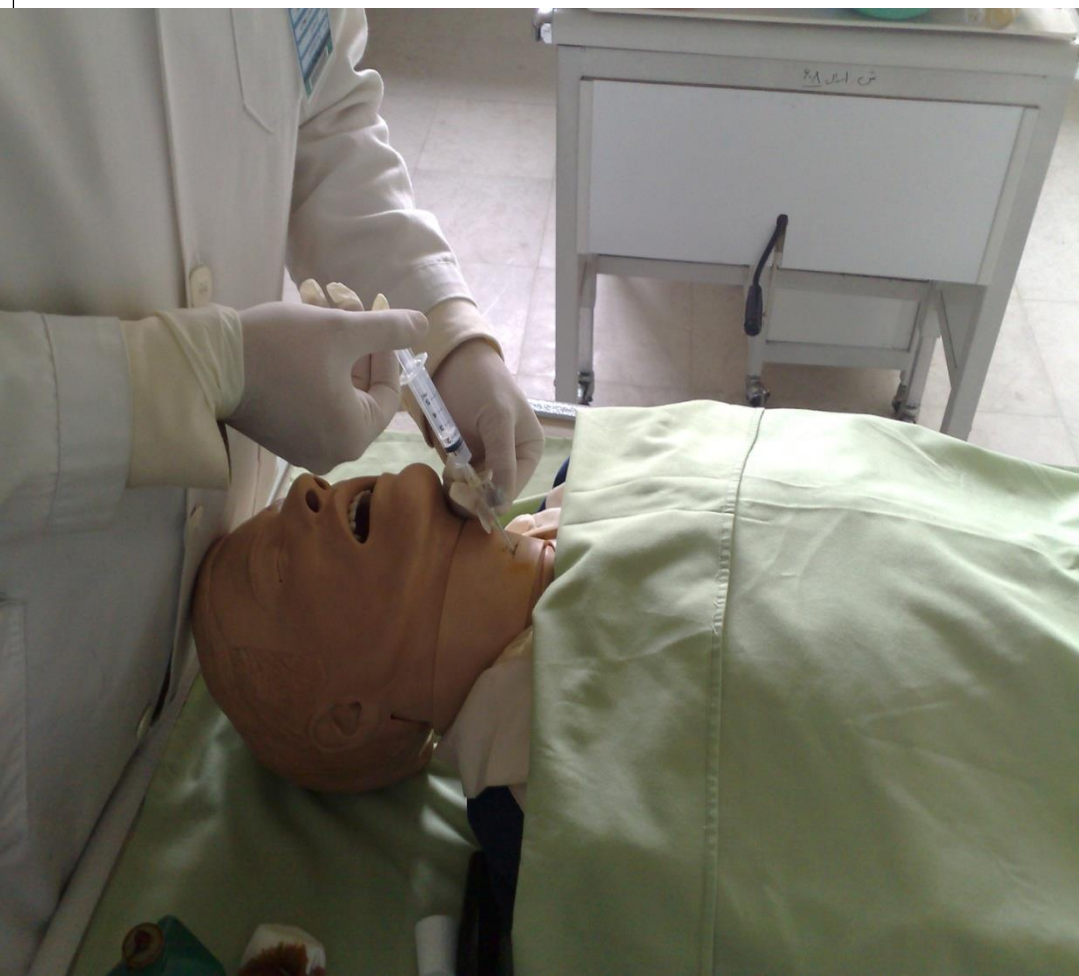2- فضای کریکوئیدوتومی را که درست  
زیر غضروف تیروئید هست مشخص می  
نمائیم.

## کریکو تیروئیدوتومی اصلاح یافته



تکنیک (ادامه):  
3- برانول را به سرنگ متصل مینمائیم.

## کریکو تیروئیدوتومی اصلاح یافته

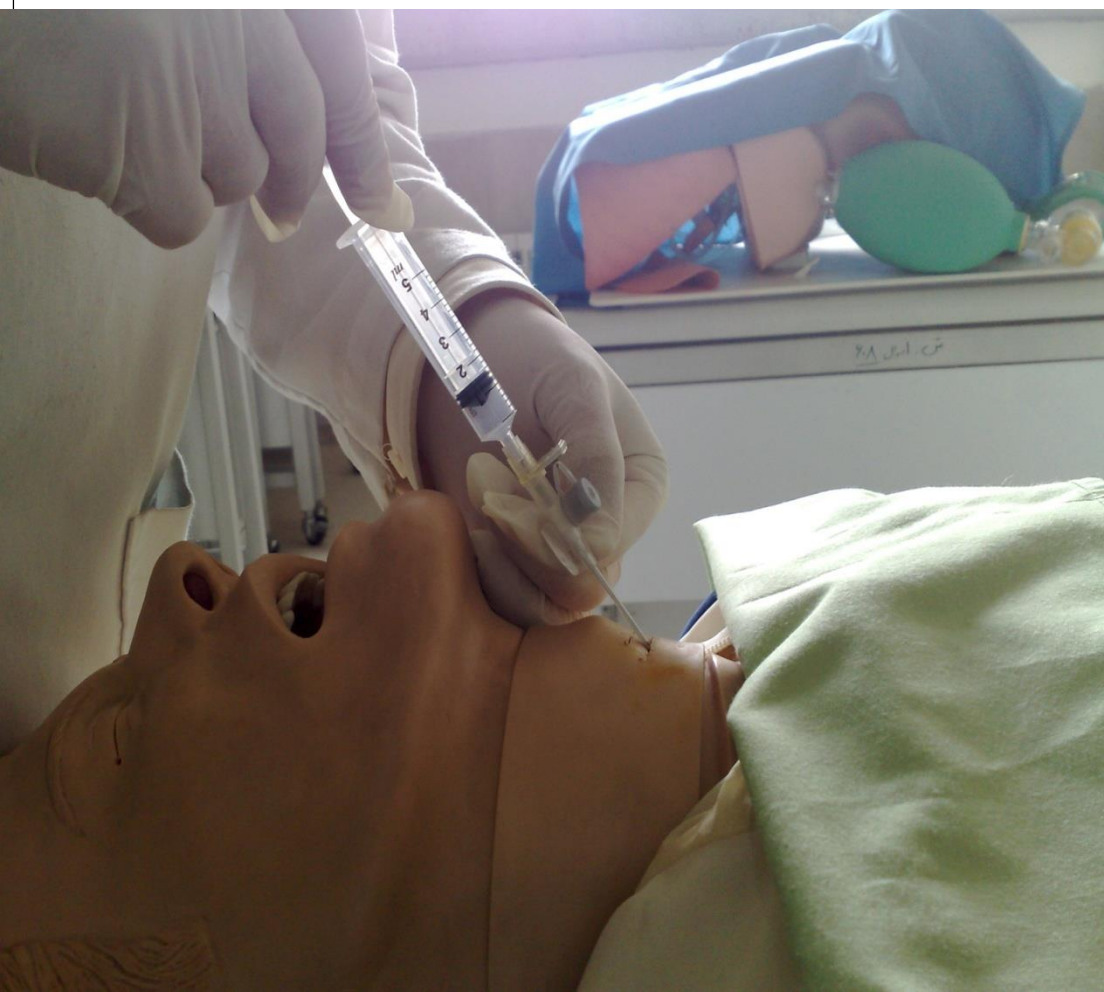

تکنیک (ادامه):

4- در حالت اسپیراسیون غشاء کریکوئیدوتومی را سوراخ می کنیم.

**توجه:** جهت حرکت برانول، به سمت پائین و به طرف قفسه سینه است.

## کریکو تیروئیدوتومی اصلاح یافته



تکنیک (ادامه):

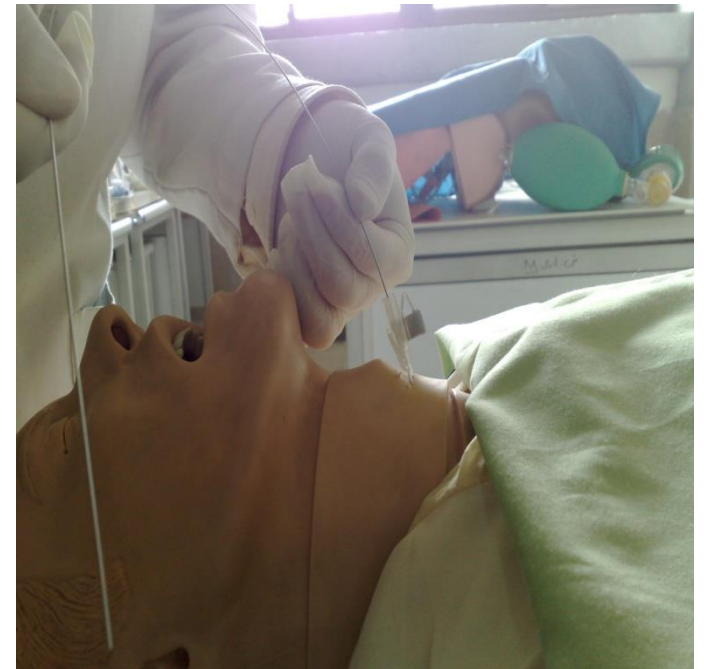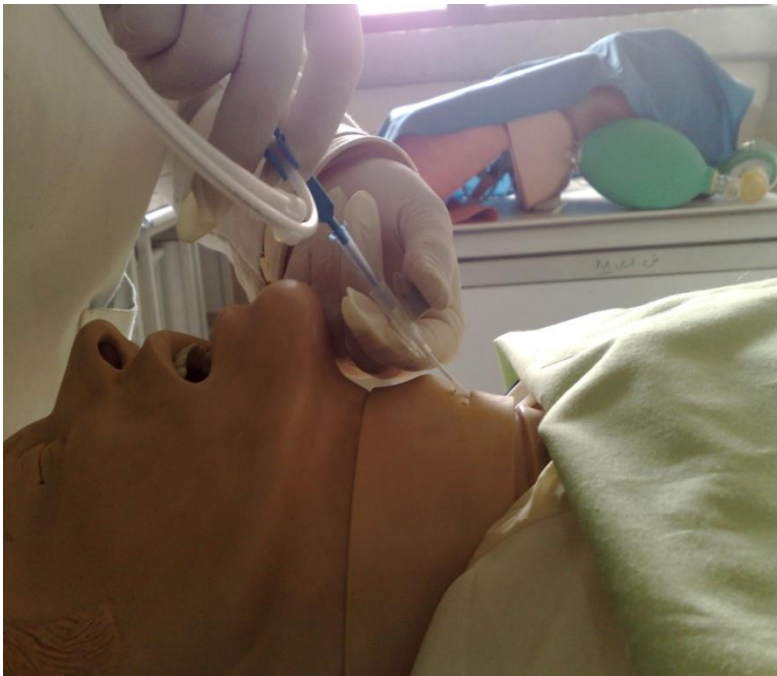5- نیدل برانول را درست زمانی که هوا  
آسپیره شد خارج می نمائیم.

**توجه:** به محض خارج شدن هوا دیگر بیشتر برانول را به  
سمت جلو حرکت نمی دهیم (امکان سسوراخ شدن دیواره خلفی  
تراشه و ایجاد پنوموتوراکس وجود دارد)

## کریکو تیروئیدوتومی اصلاح یافته

تکنیک (ادامه):

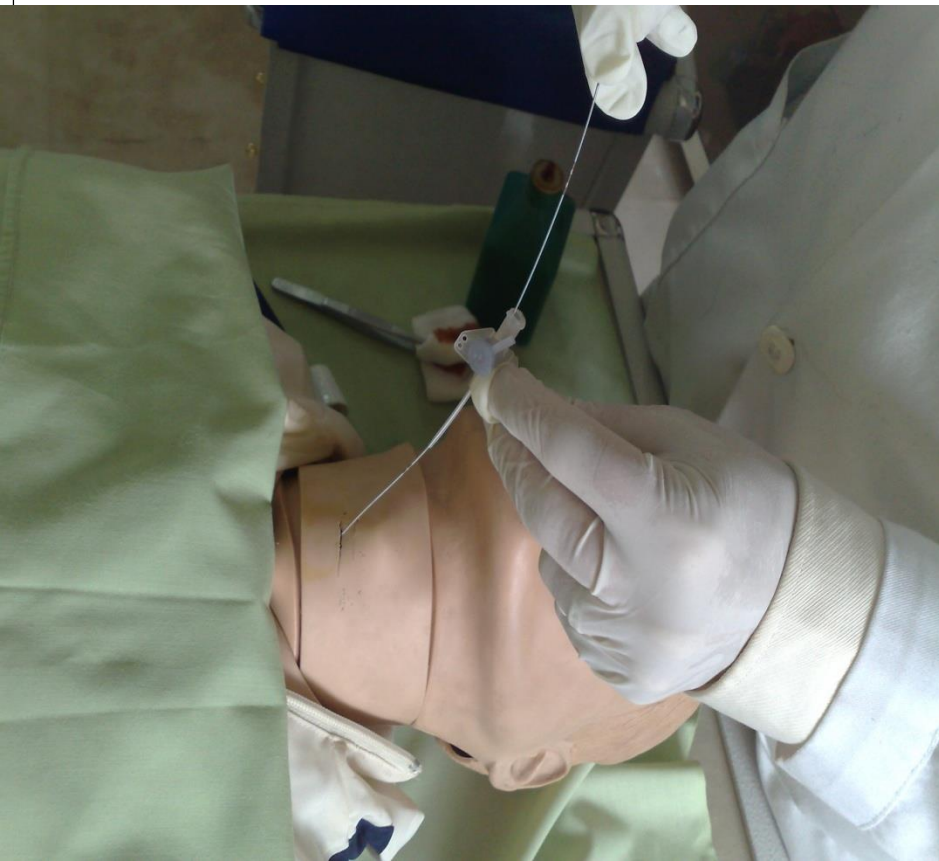6-J Wire را از طریق برانول به سمت  
تراشه هدایت می نمائیم.



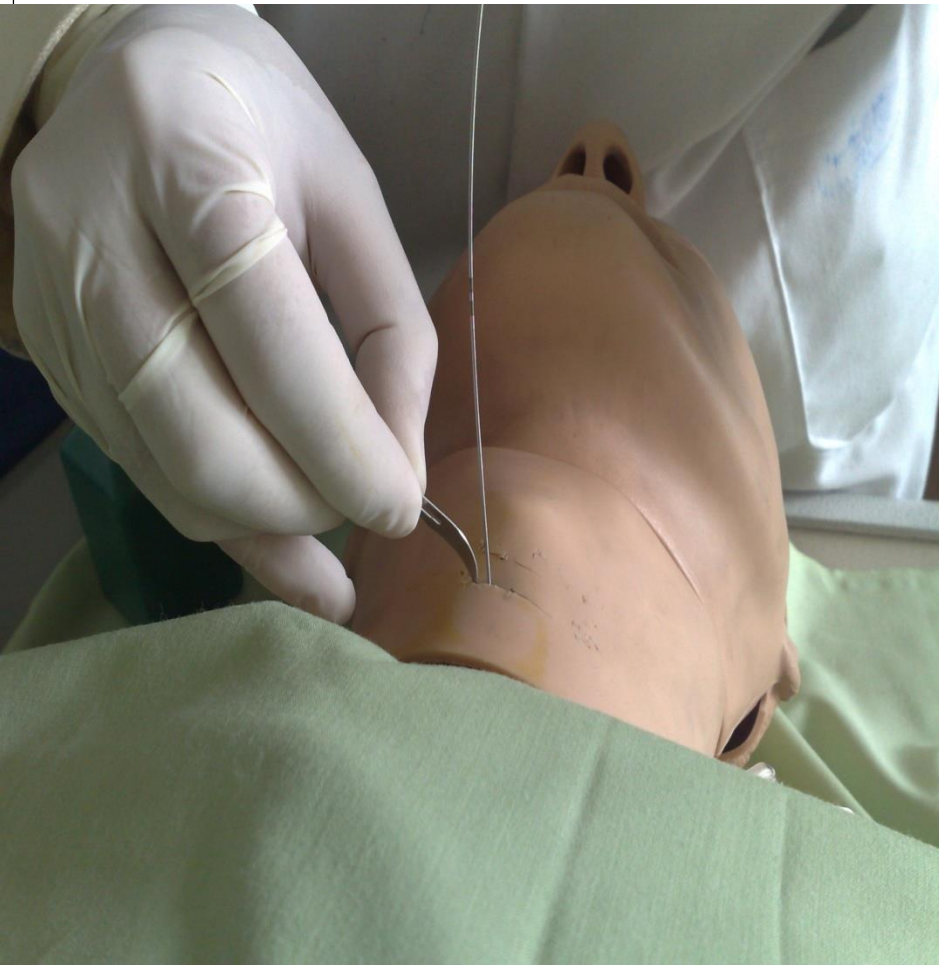## کریکو تیروئیدوتومی اصلاح یافته

تکنیک (ادامه):

7- بعد از قرار گرفتن برانول در تراشه، برانول را به آرامی از J Wire خارج می‌نمائیم.



## کریکو تیروئیدوتومی اصلاح یافته

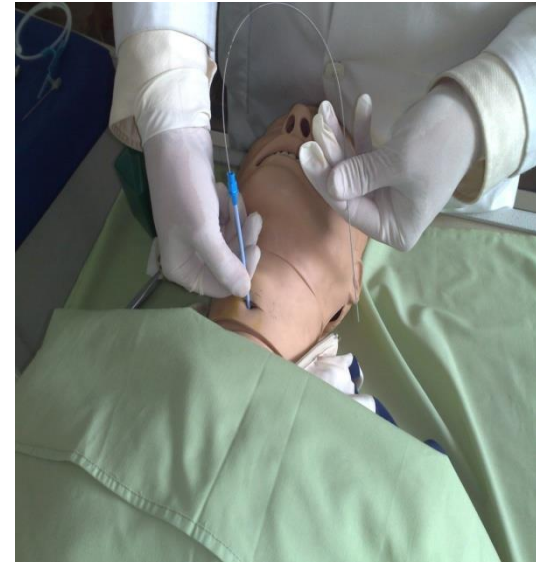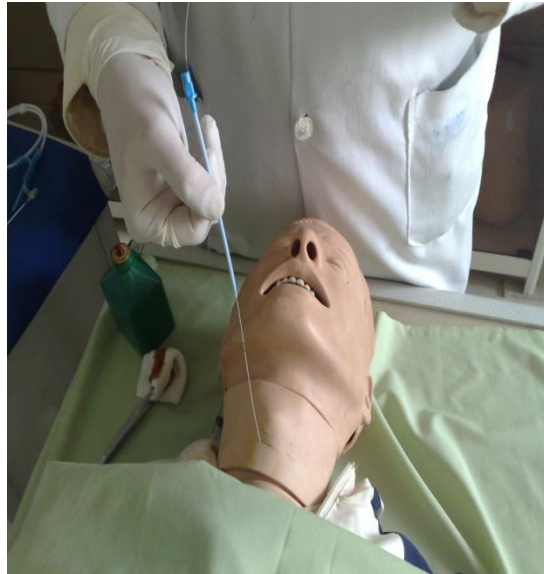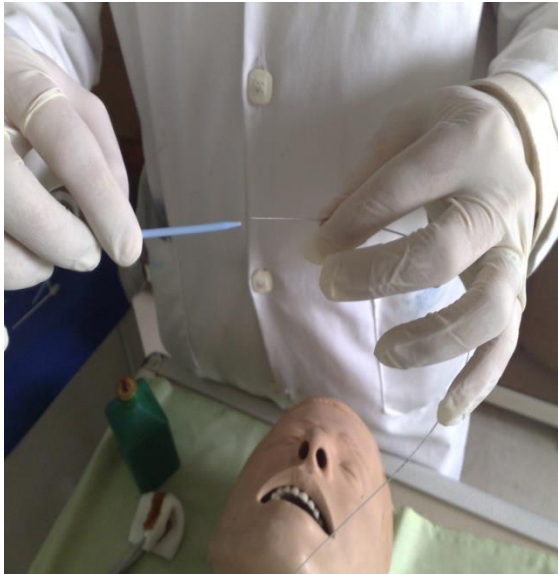


تکنیک (ادامه):  
8- انسزیون افقی و سپس عمودی در محل  
ورود J Wire به غشاء کریکوئیدوئید ایجاد  
می نمائیم.

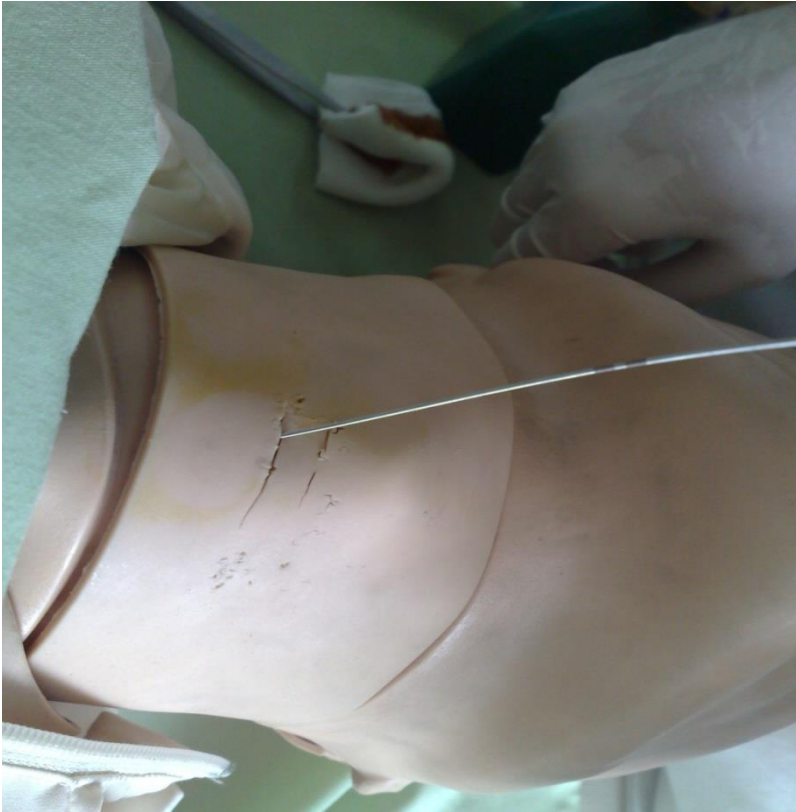## کریکو تیروئیدوتومی اصلاح یافته

تکنیک (ادامه):

9- دیلاتور را از طریق J Wire وارد  
تراشه می نمائیم.



## کریکو تیروئیدوتومی اصلاح یافته

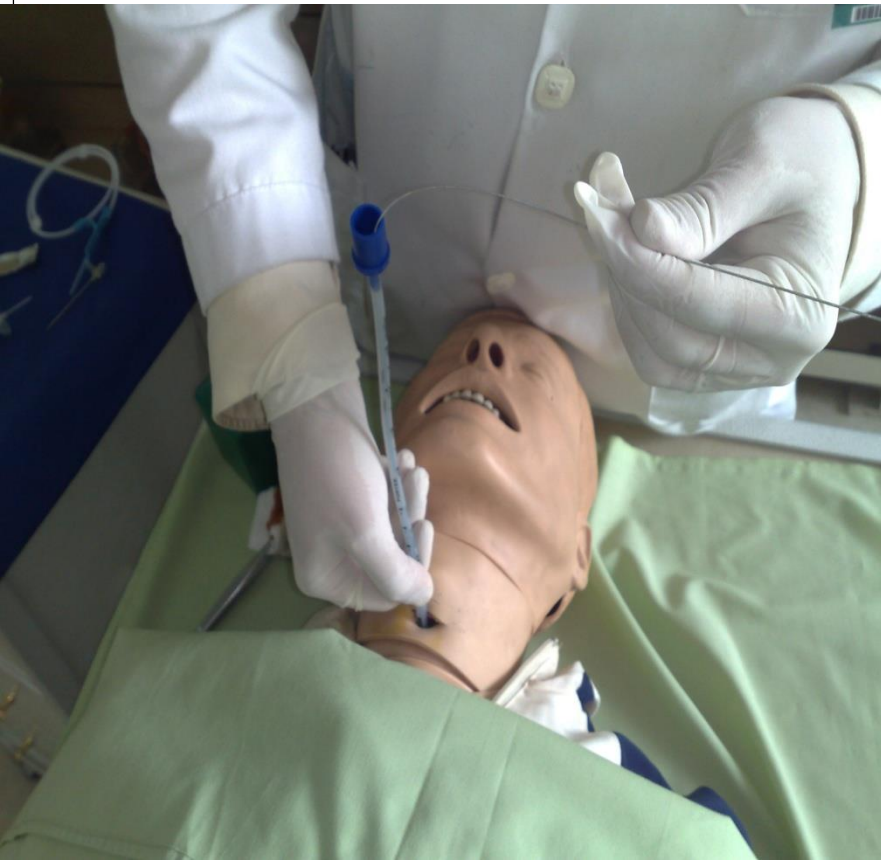

تکنیک (ادامه):  
10- سپس دیلاتور از طریق J Wire  
خارج می نمائیم.

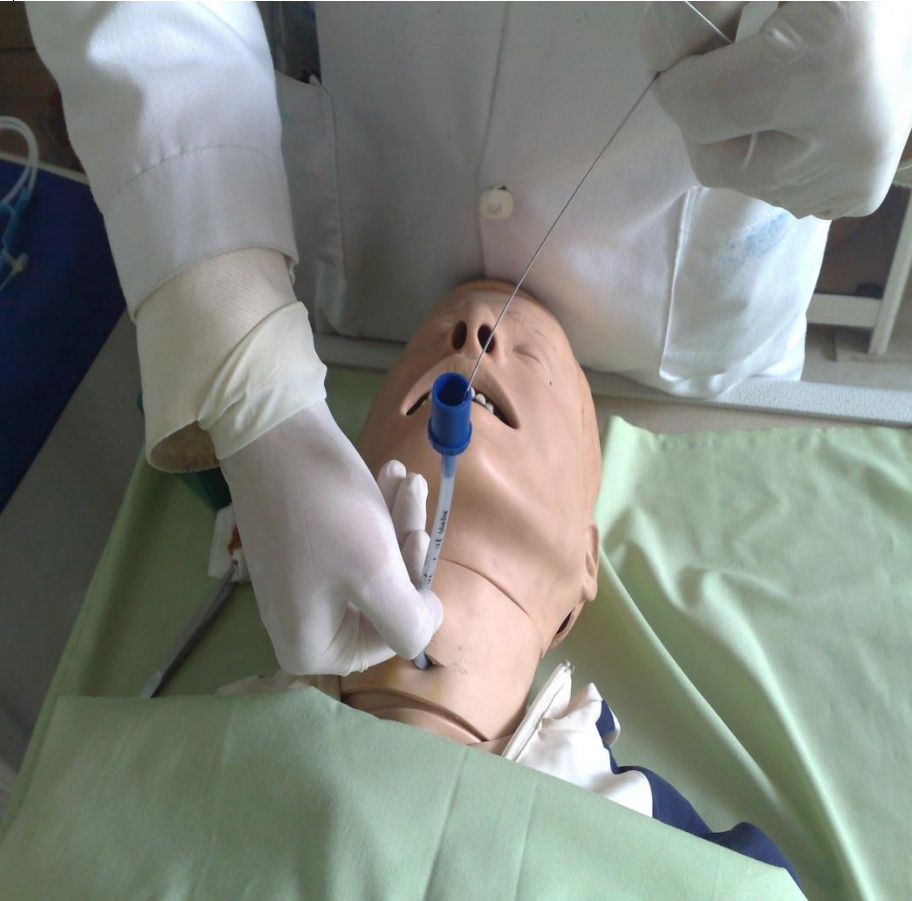## کریکو تیروئیدوتومی اصلاح یافته

تکنیک (ادامه):

11- لوله تراشه کاف دار را از طریق J  
Wire وارد تراشه می نمائیم

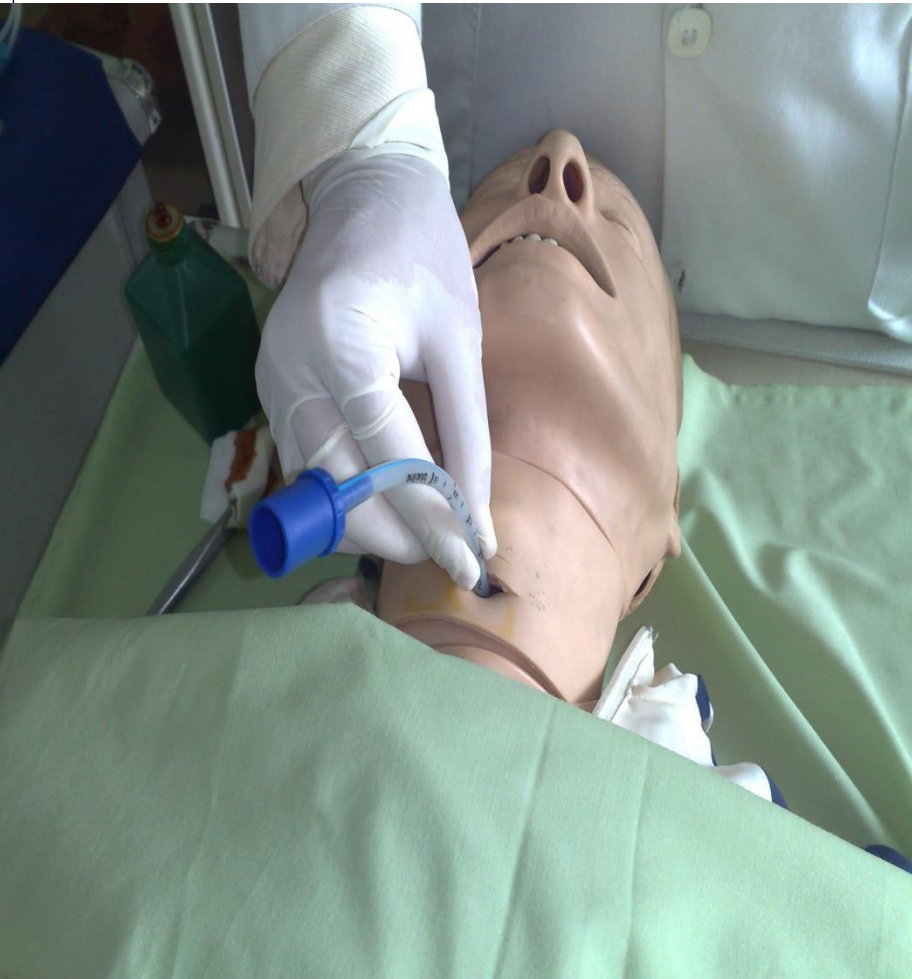

## کریکو تیروئیدوتومی اصلاح یافته



تکنیک (ادامه):  
J Wire - 12 را از لوله تراشه خارج می  
نمائیم

## کریکو تیروئیدوتومی اصلاح یافته



تکنیک (ادامه):  
13- لوله تراشه را فیکس می نمائیم.

با تشکر از صبر و حوصله شما بزرگواران

